

RUOLO DELL'ECOGRAFIA POLMONARE IN ETA' PEDIATRICA

Introduzione

Lo studio clinico del corpo umano mediante ultrasuoni, poiché non utilizza radiazioni ionizzanti, è l'unica diagnostica per immagini che può essere eseguita e refertata con valore legale anche da medici non specialisti radiologi.

L'ecografia del torace può essere considerata a buona ragione una nuova frontiera dell'impiego clinico degli ultrasuoni.

Lo studio ecografico del torace, rispetto allo studio ecografico di altri distretti corporei, si caratterizza per l'abbondanza con cui nel torace sono rappresentati elementi come l'osso (gabbia toracica) e l'aria (polmoni) che notoriamente ostacolano la diagnostica ecografica. L'osso infatti assorbe gli ultrasuoni quasi completamente, rendendo impossibile visualizzare le strutture sottostanti.

L'aria invece riflette quasi tutto il fascio di ultrasuoni impedendone la penetrazione in profondità e determinando grossolani effetti di riverberazione.

Per questi motivi lo studio degli organi contenuti nella cassa toracica è stato considerato per lungo tempo inutile, fatto salvo per lo studio ecografico del cuore che è stato uno dei primi impieghi di questa tecnica diagnostica.

L'ecocardiografia esula generalmente dalle competenze del Pediatra in quanto richiede una strumentazione dedicata nonché preparazione ed esperienza specifiche.

Invece l'ecografia del polmone in larga parte è stata considerata una non-ecografia, cioè un'ecografia del non reale, un'ecografia di artefatti.

L'Ecografo

L'ecografo, nella sua accezione generale (figura 1), è costituito da un'unità centrale, dove risiede il software per tradurre in immagine gli impulsi ricevuti dalla sonda.

L'interfaccia con l'operatore è costituito da una consolle (figura 2), sempre più simile alla tastiera di un computer.

Le immagini ottenute vengono visualizzate su un monitor.

Le immagini stesse possono venire stampate, generalmente su carta termica, ma sempre più si diffonde l'uso dell'archiviazione delle immagini su memorie di massa da cui riprodurle.

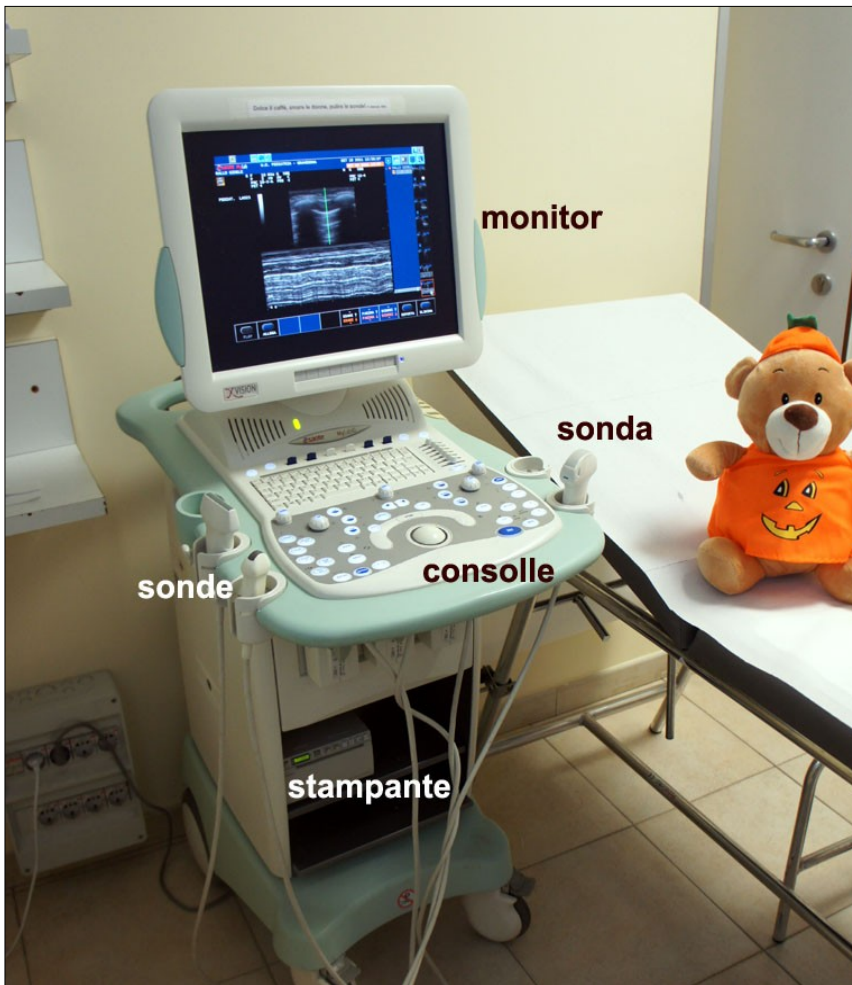


figura 1 - Ecografo classico

Attualmente sono disponibili ecografi più compatti, alcuni di dimensioni e peso molto ridotti, che permettono una maggiore versatilità che si traduce nella possibilità di eseguire l'esame ecografico, soprattutto in urgenza, senza muovere il paziente.

Si parla in questi casi di ecografia "point of care" e di ecografia "bedside".

Scelta della sonda; regolazioni di fuoco e guadagno

Lo sviluppo dell'ecografia clinica negli ultimi anni ha portato alla realizzazione di un numero considerevole di sonde, alcune di interesse specialistico spiccato come le sonde endo-cavitare e le trans-esofagee.

I trasduttori ecografici che servono nell'attività quotidiana, anche in condizioni di urgenza e in pediatria si possono ricondurre a tre tipi fondamentali:

La sonda convessa o CONVEX, che emette un fascio di ultrasuoni divergente, permettendo una visione in profondità di tutti i tessuti sottostanti. E' una delle sonde più versatili ed agevoli da usare.

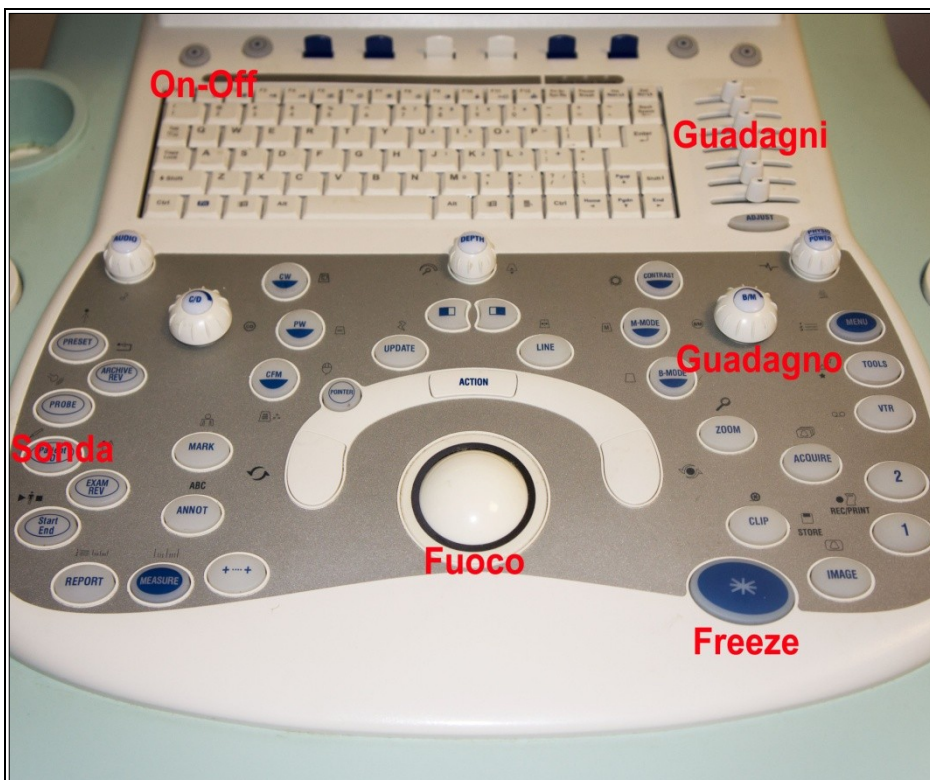Si usa per lo studio dell'addome, e del torace limitatamente alla sequenza Fast.

La sonda LINEARE che emette un fascio di ultrasuoni rettilineo e permette un'altissima definizione dei dettagli, ma in genere non scende nella profondità dei tessuti.

E' indispensabile nell'esame del collo, del torace, specie nel bimbo più piccolo, dei testicoli e anche del rene, limitatamente all'epoca neonatale e perinatale.

Il trasduttore settoriale o SECTOR emette un fascio ultrasonoro conico che entra in profondità nei tessuti; trova il suo campo d'applicazione nell'eco-cardiografia e nell'ecografia transfontanellare, anche se in quest'ultimo campo è stata un po' soppiantata dalla sonda phased-array.

Anche l'immagine ecografica, come tutte le immagini fotografiche, deve essere messa a fuoco su uno o due piani, che corrispondono alla profondità dell'organo o apparato che di desidera esaminare.



Il “guadagno”, termine un po' nebuloso che forse è creditore di una traduzione affettata dall'inglese, è l'insieme della nitidezza e del contrasto che si intendono dare all'immagine ottenuta.

A seconda della composizione dei tessuti attraversati vi saranno delle zone dell'immagine rese troppo chiare ovvero con gradiente di grigi ridotto.

La regolazione del guadagno, mediante la manopola generale, o attraverso i cursori relativi alla profondità dell'immagine, permette di migliorare la leggibilità dell'immagine resa.

In realtà nelle apparecchiature più recenti dopo aver premuto il tasto “freeze” rimangono in memoria alcune decine di immagini o frames, fra le quali scegliere l'immagine più nitida scorrendo avanti e indietro con la trackball.

TECNICHE DI ESECUZIONE DELL'ECOGRAFIA TORACICA

L'esame ecografico del torace viene condotto con un normale apparecchio non necessariamente avanzato dal punto di vista tecnologico.

Per la scansione del parenchima polmonare si utilizza preferenzialmente una sonda lineare ancorchè sia possibile ottenere immagini perfettamente interpretabili anche con sonde convex o micro-convex.

La scansione longitudinale va eseguita anteriormente, lateralmente e postero-lateralmente con il paziente preferenzialmente in posizione supina.

Nelle scansioni anteriori e laterali, sulla linea ascellare anteriore spostando la sonda lateralmente e medialmente, si valuta la regolarità dell'ingresso aereo e l'escursione delle basi mentre con le acquisizioni posteriori vengono esaminati gli sfondati costo-frenici.

Acquisizioni posteriori vengono ottenute sulla paravertebrale sia superiormente sia inferiormente sino a raggiungere lo sfondato costo-frenico nel caso il piccolo paziente venga esaminato in posizione seduta.

Altre scansioni usate sono le sovraclaveari per lo studio degli apici polmonari, ancorchè spesso difficoltose.

Durante l'indagine è necessario tenere presente che diverse aree della superficie pleuro-parenchimale circa il 20% dei campi, sono nascoste da strutture anatomiche o comunque di difficile studio.

Imaging del polmone fisiologico

Bat sign

Il segno del pipistrello o bat sign costituisce l'immagine di base dell'ecografia del polmone. La sonda, posta verticalmente tra due spazi intercostali mostra al di sotto della cute e del derma le coste e i sottostanti coni d'ombra.

Fra una costa e la contigua è possibile vedere la muscolatura intercostale e al di sotto di questa l'immagine lineare iperecogena dei due foglietti pleurici (figura 3a-3b).

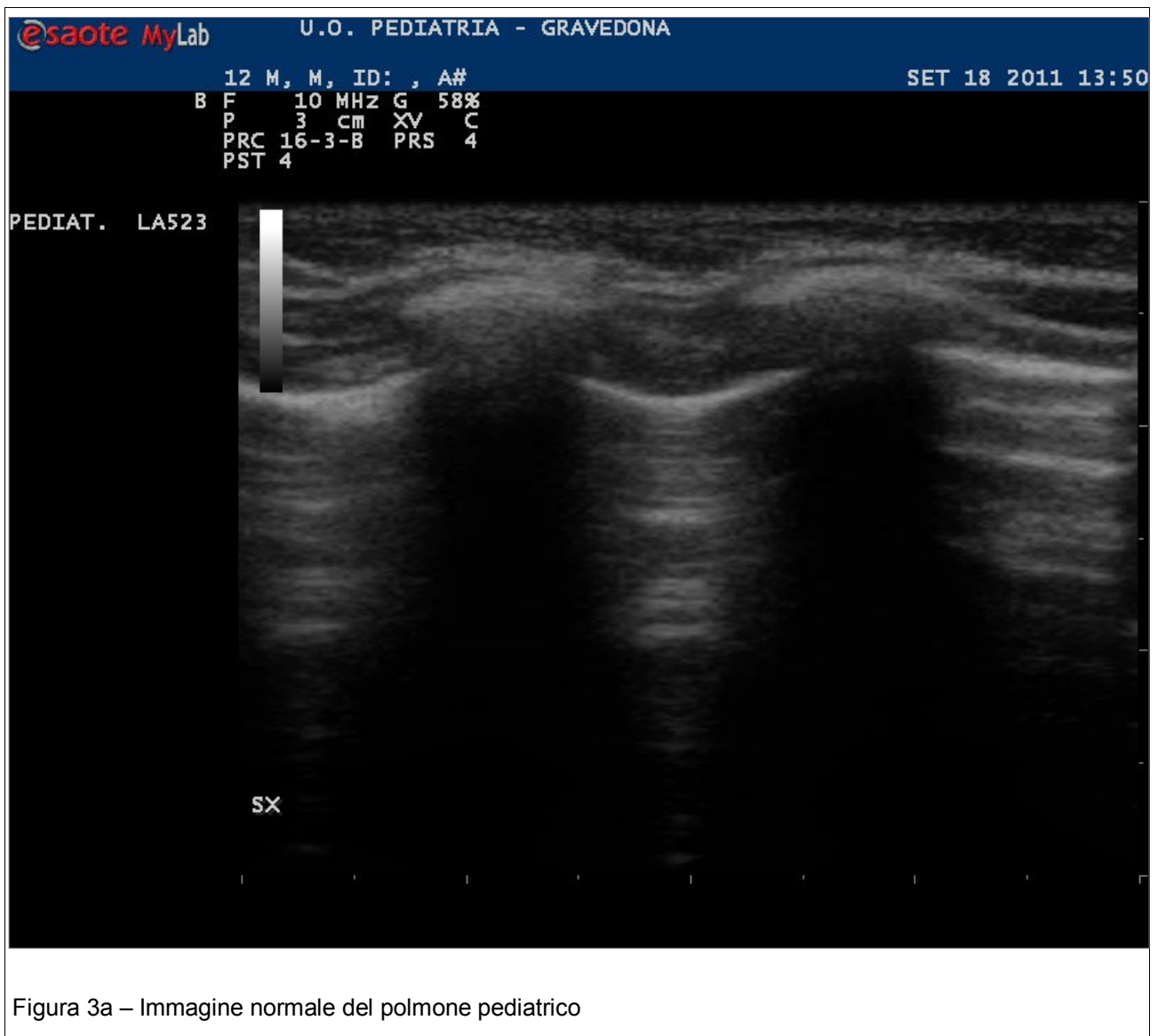

Figura 3a – Immagine normale del polmone pediatrico

Gliding sign

La linea pleurica è il repere primario in ecografia polmonare, essa si situa profondamente alle ombre costali ed appare come una linea nettamente iperecogena.

Le linea pleurica fisiologicamente scorre (*gliding sign* o *sliding sign*) con un movimento che in ecografia appare singolo e che è correlato alle escursioni dei polmoni durante gli atti del respiro. Pertanto essa indica la dinamica polmonare ed il “gliding sign” scompare in caso di pneumotorace e di atelettasia .

È da notare comunque che il *gliding* è meno evidente a livello degli apici polmonari.

Al di sotto della pleura è presente una zona disomogenea che rappresenta la risultante degli artefatti di riflessione e di diffusione generati dell'aria contenuta nel contesto del parenchima.

Le linee di ecogenicità aumentata visibili inferiormente alla linea pleurica, parallele alla stessa ed equidistanti e multiple della distanza fra la cute e la linea pleurica stessa, prendono il nome di linee A (figura 3b).

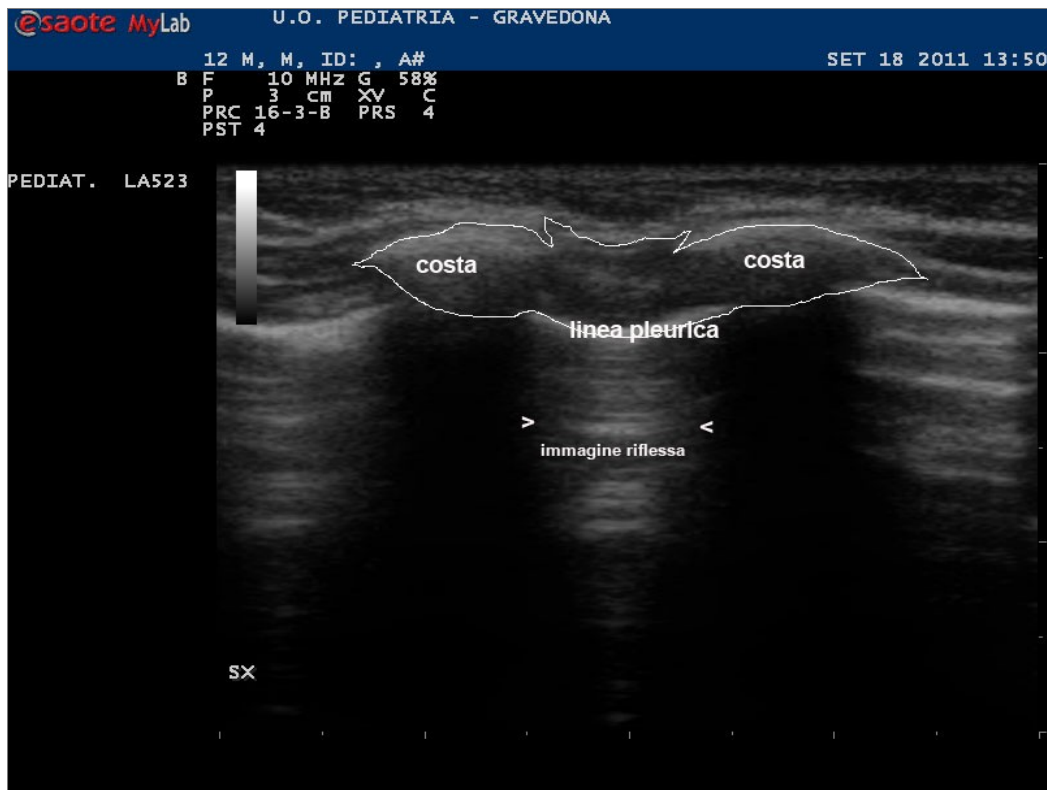


Figura 3b – Bat sign e immagini di riflessione della linea pleurica

Seashore sign

Il segno della spiaggia è l'immagine ottenuta in condizioni fisiologiche nell'esame ecografico monodimensionale ovvero in "M-mode".

In questa immagine (figura 4) gli echi generati dalla cute, dal sottocutaneo, dal perostio, dai fasci muscolari intercostali e dai foglietti pleurici assomigliano a una serie di onde che si infrangono sulla spiaggia, rappresentata dall'insieme degli artefatti che connotano il parenchima polmonare sottostante.

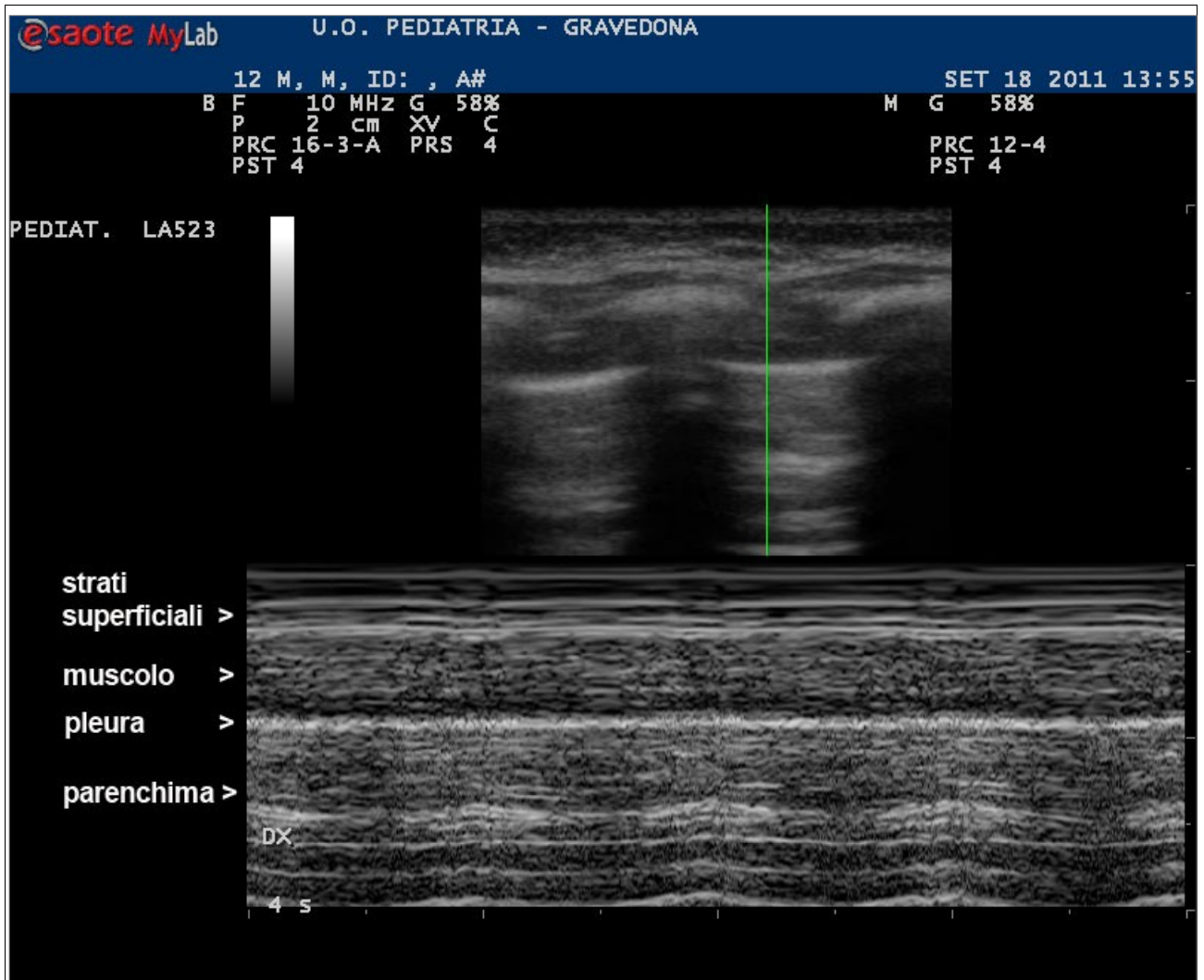


Figura 4 – Seashore sign

Comet tail

Sono linee perpendicolari alla linea pleurica, esili, mobili consensualmente al respiro, di ecogenicità aumentata; si tratta di artefatti a “coda di cometa” o “comet tail” e confermano la presenza fisiologica di aria all’interno del polmone. Prendono anche il nome di linee B.

Riding sign

L'escursione della base polmonare nel recesso costo-frenico viene visualizzato come lo scorrimento di un tendina rispetto a quanto si trova al di sotto del diaframma, ed è particolarmente evidente rispetto ai parenchimi sottostanti epatico e splenico.

L'immagine dello scorrimento della base polmonare assume il nome di "segno della tendina", più comunemente chiamato riding sign (figura 5).

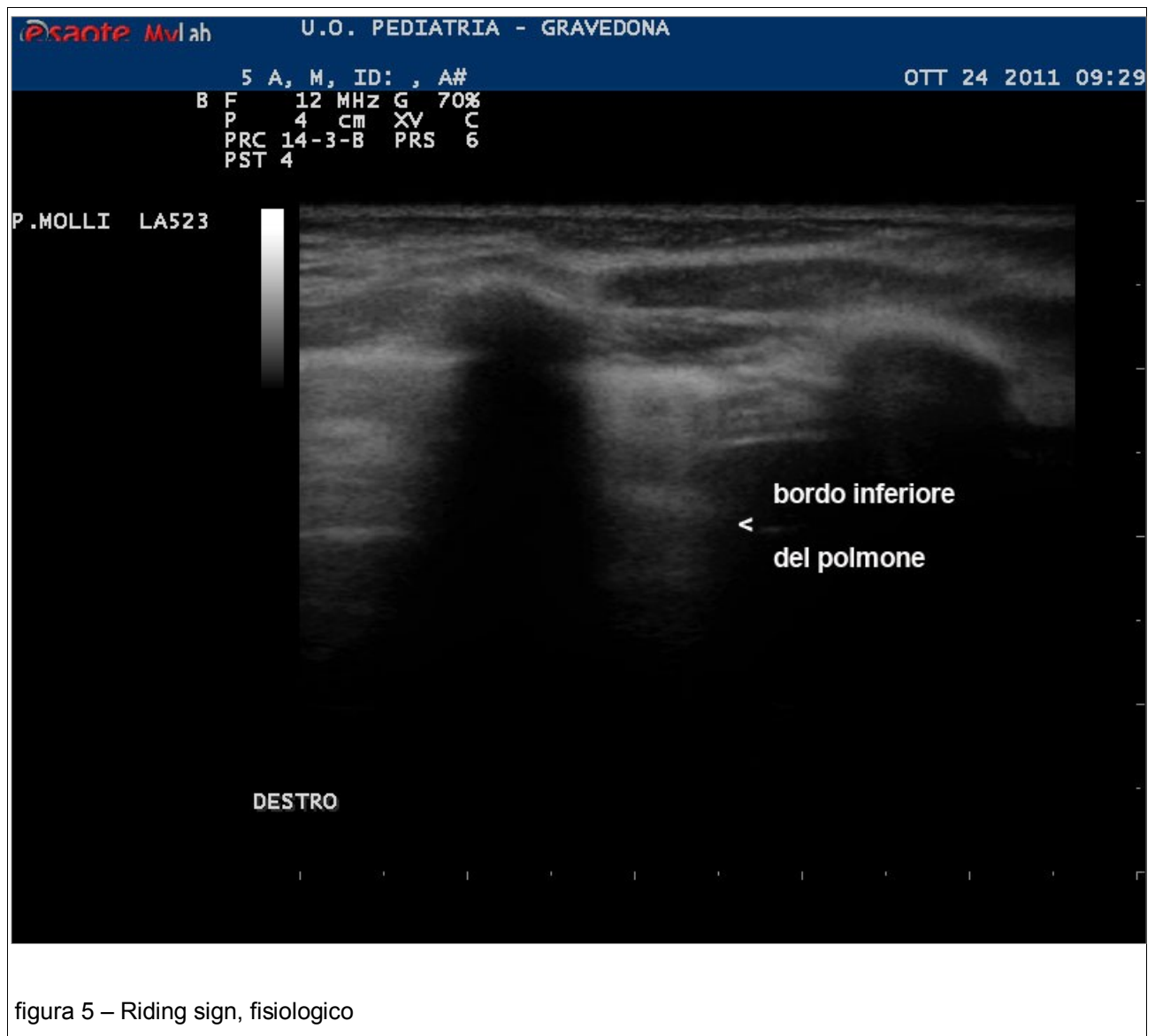


figura 5 – Riding sign, fisiologico

Immaging del polmone patologico

Gliding sign

L'assenza del gliding sign è diagnostico di pneumotorace per la mancanza dello scorrimento fra i due foglietti pleurici.

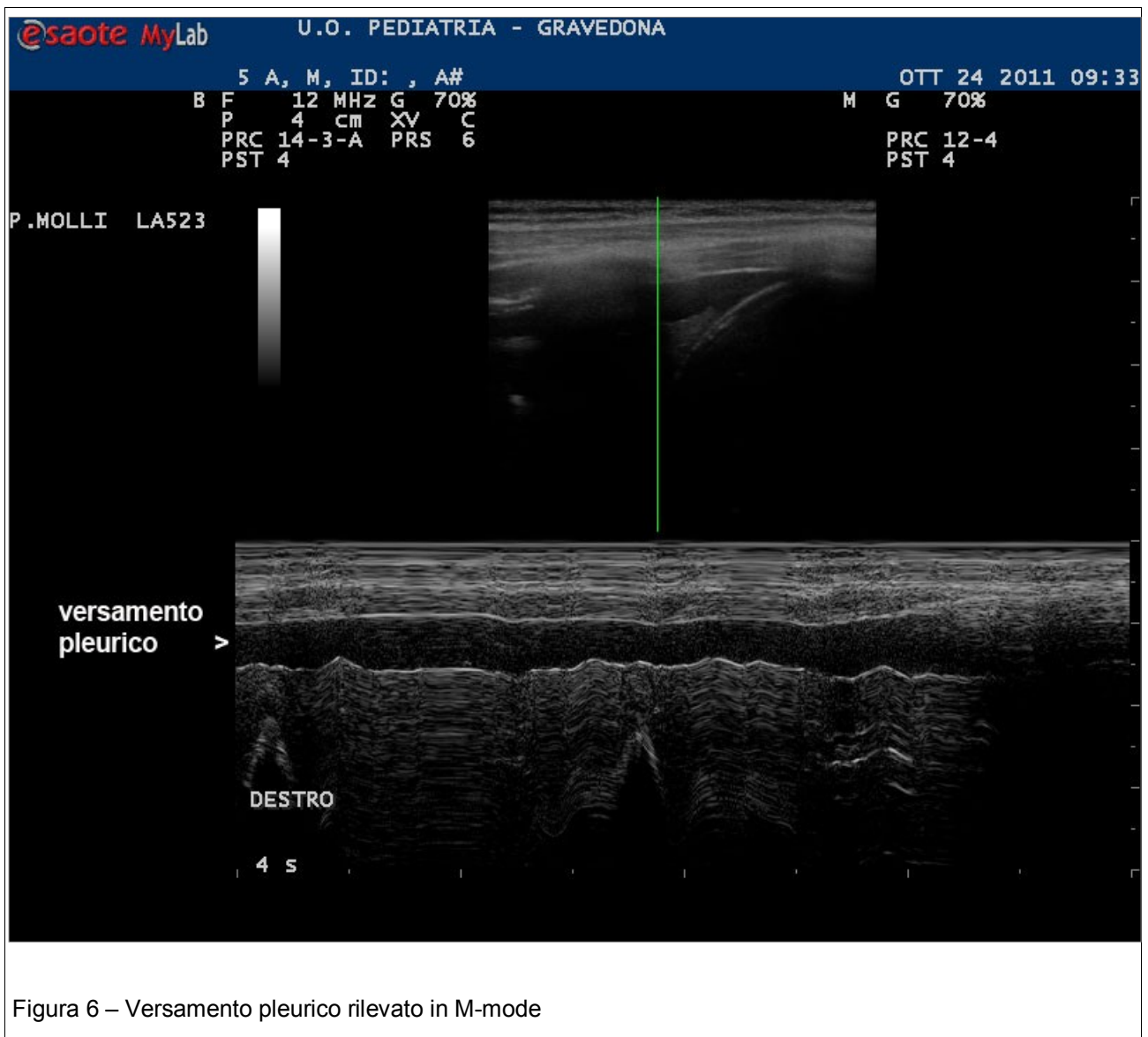
Spostando la sonda lateralmente si può individuare il punto in cui il polmone ritorna ad aderire alla parete toracica, vale a dire la ricomparsa del gliding sign, che prende il nome di “lung point”.

Bar sign

E' un segno patologico: in caso di pneumotorace anche in M-mode gli echi si ripetono e il seashore sign è sostituito dal “bar sign” che riproduce grossolanamente un codice a barre. Questo pattern è noto anche come “stratosphere sign” poiché è stato paragonato alle strisce delle alte nubi stratosferiche.

Nelle acquisizioni posteriori la presenza di una zona scura, anecogena, inferiormente alle linee parallele delle “onde del mare” del seashore sign è indicativa di versamento fluido fra i foglietti pleurici (figura 6).

E' opportuno quindi ribadire che il seashore sign classico è un indice di normalità e la sua alterazione oppure la sua assenza sono indicatori certi di patologia polmonare.



Riding sign

L'osservazione attenta del riding sign permette di rilevare accuratamente la presenza di falde liquide nello sfondato costo-frenico che appaiono anecogene (figura 6b).

In questo caso, come nell'evenienza del polmone umido neonatale, l'esame ecografico appare di sensibilità e specificità nettamente superiori rispetto alla diagnostica radiografica tradizionale.

Nella rilevazione del riding sign a sinistra si deve porre attenzione allo stomaco e al contenuto gastrico che possono assumere un aspetto ecografico simile a quello di un broncogramma aereo e quindi trarre in inganno sulla presenza di un addensamento flogistico della base polmonare.

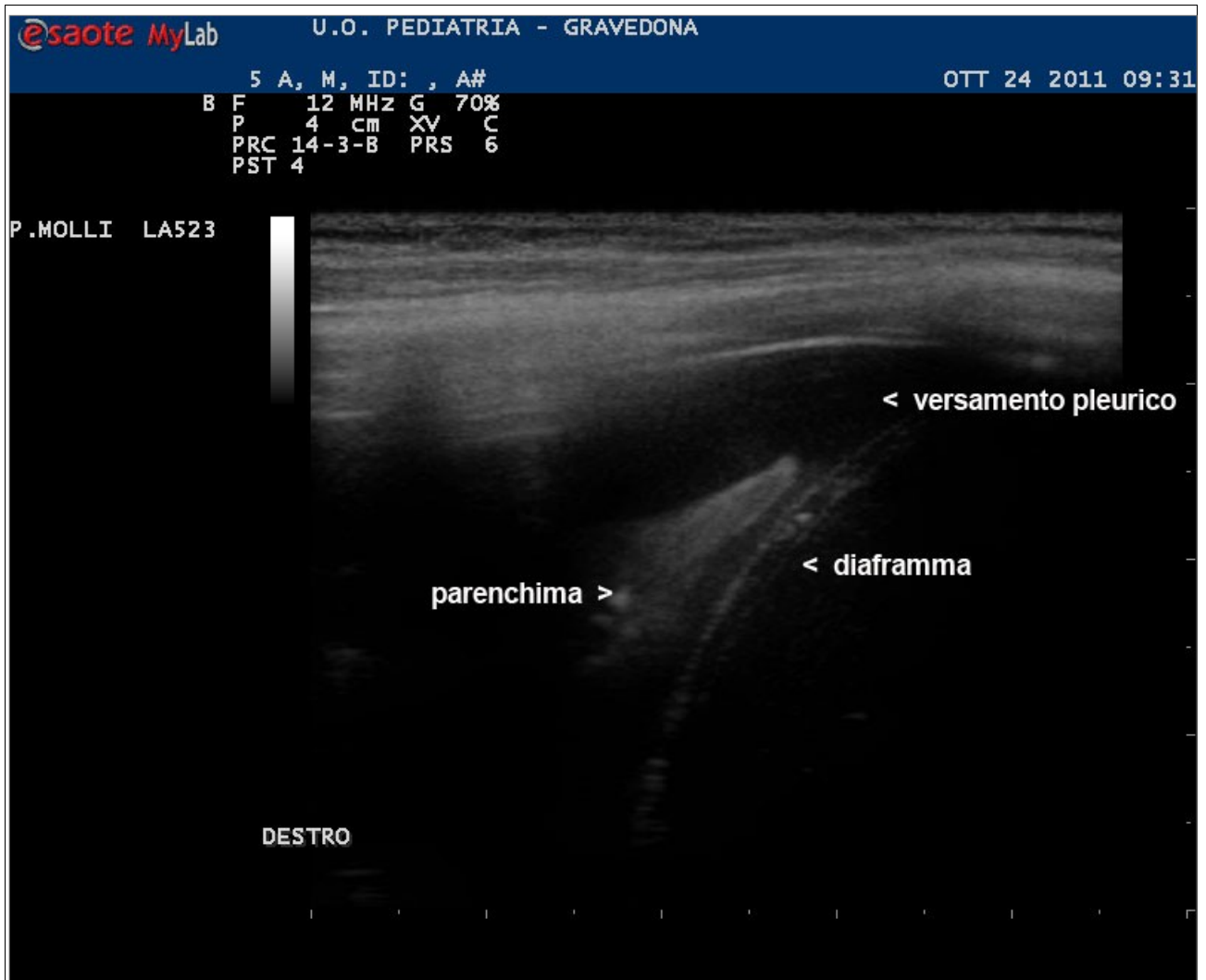


Figura 6b – Versamento pleurico, lo stesso caso di figura 6, rilevato classicamente in B-mode

Comet tail

La comparsa di parenchima con caratteristico broncogramma aereo al di sotto della linea pleurica e la scomparsa dei comet tail sono indicativi di un addensamento flogistico che raggiunge e interessa la parete del polmone (figura 7).

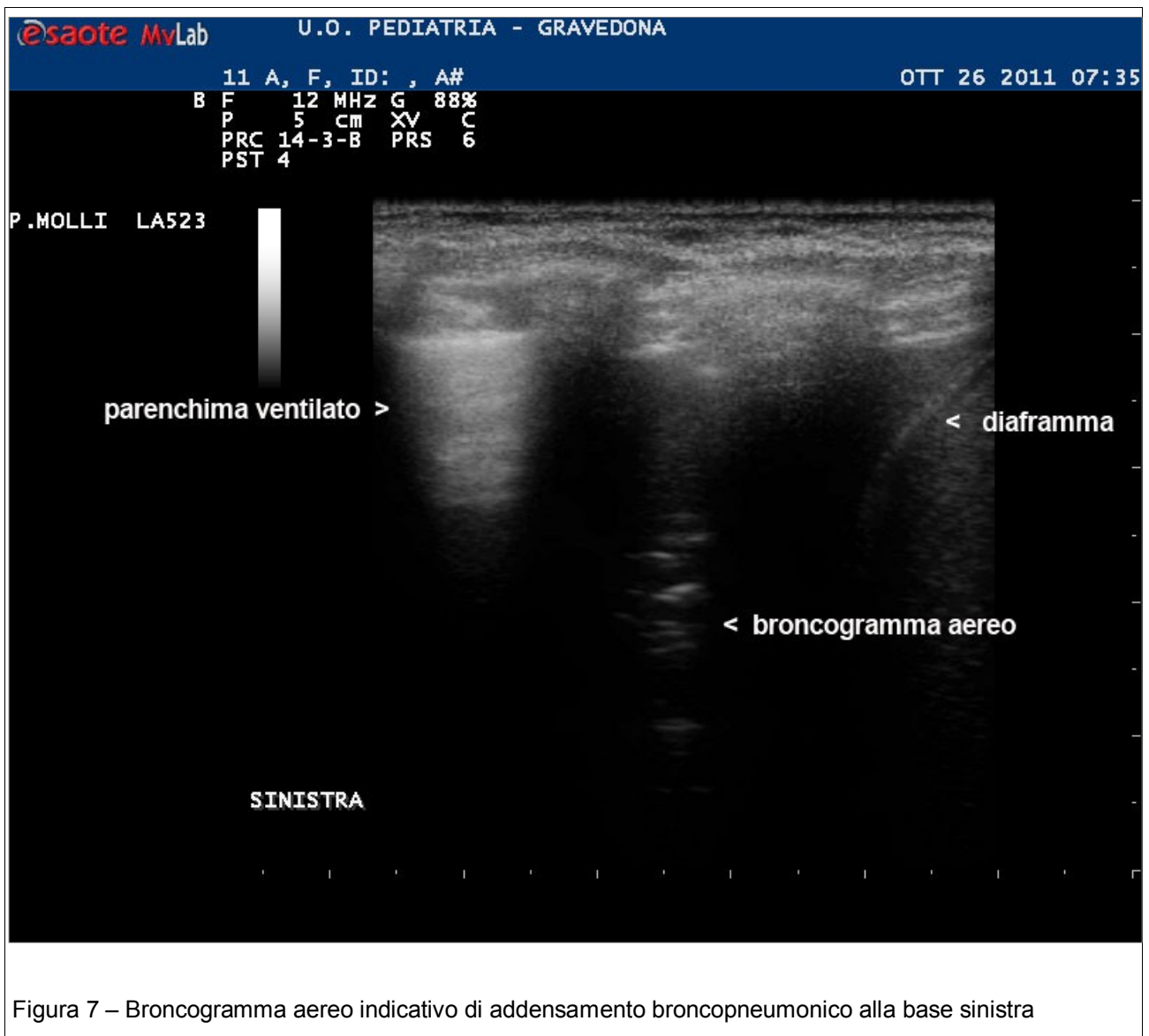


Figura 7 – Broncogramma aereo indicativo di addensamento broncopneumonico alla base sinistra

Un aumento del numero e della profondità di delle linee B è indicativo dei aumento del contenuto liquido del parenchima e quindi di edema polmonare. Il reperto, rapidamente evolutivo in senso peggiorativo oppure di regressione, è tipico del polmone umido neonatale e può esserne assunto come parametro di monitoraggio

Materiali e metodi

Riportiamo la nostra esperienza relativa ai primi 10 mesi del 2012.

Criteri di inclusione nello studio:

- Bambini dal 3 al 12 anni giunti alla nostra osservazione attraverso il PS ovvero inviati dal Pediatra di Famiglia con sospetto clinico di infezione delle basse vie respiratorie.

- Neonati a termine con dispnea medio/lieve insorta entro due ore dalla nascita.

Criteri di esclusione:

- Bambini di età superiore ai sei mesi e inferiore ai 3 anni a causa delle difficile compliance.
- Neonati prematuri con patologia respiratoria.

Metodo

A tutti i bambini inclusi nello studio è stata eseguita ecografia del torace impiegando un apparato Esaote Mylab 40 Xvision con sonda lineare multifrequenza.

Successivamente è stato quasi sempre eseguito anche un esame Radiologico classico in proiezione antero-posteriore.

Risultati

Complessivamente nel 2012 sono state eseguite 75 ecografie del torace e tra queste 23 sono risultate essere patologiche.

- In 18 casi su 23 si trattava di quadri di polmonite o di focolai broncopneumonici, in 3 dei quali era presente un versamento pleurico.
- In 5 casi su 23 diagnosi di dispnea transitoria neonatale.

Nei 18 bambini affetti da broncopolmonite lobare, in 10 casi su 18 la diagnosi è stata completata con la radiografia del torace, mentre un caso su 18 è stato sottoposto a indagine radiologica più invasiva ovvero alla TAC del torace.

Si trattava di una bimba di 2 mesi giunta in Ospedale per grave insufficienza respiratoria. La radiografia del torace evidenziava un addensamento lobare superiore destro.

L'esame ecografico successivo evidenziava atelettasia del lobo superiore del polmone destro con accenni di broncogramma aereo e presenza di versamento pleurico saccato. La successiva TC confermava il quadro ecografico di polmonite del lobo superiore destro con atelettasia e consensuale versamento pleurico saccato.

Nei rimanenti 7 casi su 18 l'ecografia polmonare è stata considerata un esame sufficientemente dirimente rispetto al quadro clinico e non sono state intraprese ulteriori indagini radiologiche.

I 5 neonati a termine che presentavano dispnea sono stati sottoposti unicamente a follow-up ecografico in seguito alla rapida risoluzione del quadro.

DISCUSSIONE

Tutti i bambini in cui il focolaio broncopneumonico era evidente ecograficamente hanno potuto proseguire il follow up con questa metodica, riducendo significativamente l'impiego di radiazioni ionizzanti.

Nei casi in cui era presente versamento pleurico è stato possibile seguirne l'evoluzione, in modo più adeguato in quanto gli ultrasuoni permettono di definire le falde liquide con maggior specificità e sensibilità rispetto alla radiologia tradizionale.

Nel suo complesso l'ecografia polmonare si è dimostata nella nostra casistica un esame poco invasivo, di elevata specificità ancorchè con limiti notevoli di sensibilità in quanto non è in grado di individuare quadri patologici che non raggiungano la parete toracica.

Conclusioni:

L'ecografia polmonare è un metodo innovativo che allo stato attuale non può sostituire la radiologia tradizionale ma ne diviene un complemento molto utile.

Un valore aggiunto è costituito dalla possibilità di eseguire un primo e rapido inquadramento bedside e quindi direttamente al capezzale del paziente.

L'esame bedside si rivela particolarmente versatile anche in ambito neonatale.

L'impiego degli ultrasuoni nello studio del polmone permette di orientare una prima diagnosi verso una localizzazione broncopneumonica, uno pneumotorace e/o quadri di atelettasia.

In caso di versamenti pleurici la metodica appare decisamente più sensibile e più agevole rispetto all'impiego di radiazioni ionizzanti.

Il limite sostanziale della metodica è quello di non permettere di individuare processi patologici che non raggiungano e/o non coinvolgano la parete del torace.

Nuove tecniche ecografiche, come l'eco-elastografia, potranno a breve termine aprire nuove prospettive.

Il bilancio complessivo dell'impiego degli ultrasuoni nella diagnostica della patologia polmonare appare decisamente positivo in quanto ha consentito una significativa riduzione dell'impiego di radiazioni ionizzanti.

Questo risultato lusinghiero appare di particolare significato etico in una specialità come la Pediatria.

Bibliografia

Scaife ER, Fenton SJ, Hansen KW, Metzger RR - Use of focused abdominal sonography for trauma at pediatric and adult trauma centers: a survey - J Pediatr Surg. 2009 Sep;44(9):1746-9.

Sola JE, Cheung MC, Yang R, Koslow S, Lanuti E, Seaver C, Neville HL, Schulman CI.- Pediatric FAST and elevated liver transaminases: An effective screening tool in blunt abdominal trauma. - J Surg Res. 2009 Nov;157(1):103-7. Epub 2009 May 3.

Siegel M.J. Pediatric Sonography, Fourth edition. Lippincott, Williams & Wilkins 2011; 137-138

Fox JC, Boysen M, Gharahbaghian L, Cusick S, Ahmed SS, Anderson CL, Lekawa M, Langdorf MI. - Test characteristics of focused assessment of sonography for trauma for clinically significant abdominal free fluid in pediatric blunt abdominal trauma. - Acad Emerg Med. 2011 May;18(5):477-82.

Chamberlain MC, Reid SR, Madhok M. - Utilization of emergency ultrasound in pediatric emergency departments. - Pediatr Emerg Care. 2011 Jul;27(7):628-32.

Adamoli P – L'ecografia toracica: nuova frontiera dell'ecografia pediatrica – relazione al Corso Avanzato di Ecografia Pediatrica – Congresso Regionale Congiunto, 41° SIP, 16° SIN Sezioni Sicilia – Palermo 15-17 novembre 2012.

Link

<http://radiopaedia.org/>

<http://www.ob-ultrasound.net/history1.html>

<http://www.slideshare.net/basselericsoussi/Thoracic-Ultrasound-for-the-Respiratory-System-in-Critically-Ill-Patients>

<http://www.slredultrasound.com/ImageBank/ThoracicFAST.html>

<http://www.epicentro.iss.it/temi/materno/cause-di-morte.asp>

<http://www.chirurgiapediatricatreviso.org/prevenzione/trauma.php>