1. Introduzione

La diagnosi di carcinoma prostatico negli ultimi anni ha avuto una crescita esponenziale grazie soprattutto allo screening opportunistico del PSA che, sebbene non supportato ancora da evidenze scientifiche, ha portato ad una notevole anticipazione diagnostica della malattia, mettendo in luce una quota di carcinomi latenti che probabilmente non avrebbero avuto il tempo di manifestarsi durante la vita del soggetto. In atto non è possibile distinguere alla diagnosi un carcinoma prostatico indolente da uno con caratteristiche di maggior aggressività che potrebbe rappresentare un rischio per la vita del paziente.

In un soggetto con diagnosi di carcinoma prostatico localizzato e con una aspettativa di vita di 10-15 anni, il trattamento con intento radicale può essere rappresentato dalla brachiterapia, dalla radioterapia a fasci esterni e dalla prostatectomia radicale.

Tutte queste tre opzioni hanno subito negli ultimi dieci anni forti innovazioni tecnologiche e strumentali. Per quanto concerne la chirurgia, è possibile offrire in centri selezionati la prostatectomia radicale laparoscopica come prima scelta nel trattamento del carcinoma prostatico organo confinato. Sebbene occorrano almeno dieci anni per avere la certezza di una pari efficacia dal punto di vista

oncologico rispetto alla controparte a cielo aperto, i risultati oncologici finora ottenuti sono incoraggianti e sembrerebbero sovrapponibili alla chirurgia open. I risultati funzionali in termini di potenza sessuale e continenza inoltre sono già valutabili e per quanto concerne le tecniche nerve sparing sembrerebbero migliori rispetto alla chirurgia open.

Tenendo sempre presente l'outcome oncologico ciò che può orientare il paziente verso l'uno o l'altro trattamento sono le conseguenze sulla qualità di vita legata al suo stato di salute. Ogni trattamento, per quanto risolutivo, porta delle morbilità specifiche con un inevitabile impatto sulla qualità di vita. Un opportuno counceling con il paziente è pertanto utile nella scelta del trattamento.

Lo scopo della tesi è quello di descrivere l'evoluzione tecnica in ambito di prostatectomia radicale nerve sparing in particolare descrivere la tecnica intrafasciale e riportare i risultati iniziali in termini di efficacia (% margini positivi), continenza, potenza sessuale.

2. Epidemiologia e fattori di rischio del carcinoma prostatico

Nel corso degli anni ’90, il carcinoma della prostata ha progressivamente superato il cancro al polmone come neoplasia più diagnosticata nei paesi sviluppati nel sesso maschile; il carcinoma della prostata rappresenta il 29% delle nuove diagnosi di tumore negli uomini e ha un’incidenza comparabile a quella del carcinoma della mammella nelle donne. In base agli attuali studi epidemiologici (SEER, Surveillance, Epidemiology and End Results dal 1993 al 1995) un uomo su sei è candidato a sviluppare una neoplasia della prostata nel corso della propria vita. Anche la mortalità per carcinoma della prostata è un problema notevole: tale neoplasia è la seconda causa di morte per neoplasia negli uomini, collocandosi dopo il cancro del polmone (1)

Da circa venti anni negli USA e in Canada, e da circa dieci anni in molti Paesi occidentali industrializzati, anche se con un andamento meno evidente e più lento, l’incidenza ha subito un rapido aumento, fino a dieci volte, per poi diminuire ed assestarsi su valori di circa 1,5-2 volte rispetto all’attesa in base al trend storico degli ultimi trenta anni.

Tale evenienza si spiega essenzialmente con l’aumentato uso in questi Paesi della determinazione dell’antigene prostatico specifico (PSA) in forma di

screening opportunistico e la conseguente diagnosi di un numero molto elevato di carcinomi asintomatici e preclinici.(2)

L'epidemiologia di questa neoplasia è dominata da tre osservazioni: importanti differenze in relazione all'incidenza e alla mortalità in base a fattori geografici ed etnico-razziali (storicamente la differenza è di circa 80 volte tra la popolazione a più alto rischio, gli afro-americani, e quella a più basso, giapponesi e cinesi nelle loro regioni d'origine); la presenza di neoplasie prostatiche occulte o subcliniche con prevalenza relativamente comparabile tra le stesse popolazioni (ovviamente con tassi più elevati in relazione all'incidenza); la stretta relazione tra l'incidenza e l'età, tanto che meno dell'1% delle neoplasie prostatiche sono diagnosticate prima dei 40 anni.

L'eziologia del carcinoma prostatico è multifattoriale, ed è il risultato di una complessa interazione di fattori genetici ed ambientali con l'età e lo stato ormonale del soggetto.

L'età è strettamente correlata con il rischio di sviluppare un carcinoma della prostata (3). Numerosi studi autoptici in differenti nazioni rilevano un'incidenza di carcinoma prostatico occulto in circa il 15-30% dei maschi ultracinquantenni.(4,5,6,7,8)

Intorno agli 80 anni, il 60-70% dei maschi presenta evidenze istologiche di neoplasia prostatica (9). Anche la diagnosi clinica di carcinoma della prostata aumenta con l'età, con una velocità maggiore rispetto ad altre neoplasie epiteliali.

I fattori razziali o geografici conferiscono un rischio variabile (10,11). La massima incidenza di carcinoma prostatico spetta ai maschi afro-americani: i dati dello studio SEER dal 1990 al 1995 dimostrano un tasso d'incidenza di 224/100.000, negli afro-americani, di 150/100.000 per i caucasici e di 82/100000 negli americani asiatici (12). I tassi d'incidenza del carcinoma della prostata sono più alti nell'America settentrionale (92,4/100.000 abitanti) e nell'Europa occidentale (39,6/100.000 abitanti), sono moderati in Africa (5,1-31/100.000 abitanti), mentre si presentano bassi in Asia (1,1/100.000 in Cina e 8,5 in Giappone). Il tasso aumenta nella popolazione giapponese immigrata negli Stati Uniti, a partire dalla seconda generazione, suggerendo così la presenza determinante di fattori ambientali (13). A tale proposito si è osservato che soggetti residenti negli ambienti urbani sembrano avere un incremento di rischio di sviluppo del tumore con conseguente incremento del tasso di mortalità (14). Relazione analoga esiste con il tipo di occupazione dell'individuo colpito. Alcune occupazioni sembrano presentare un rischio aumentato per lo sviluppo

del carcinoma della prostata; queste includono i tipografi, i lavoratori della gomma, del settore tessile, i falegnami, i costruttori di barche, gli agricoltori e le persone impiegate nelle industrie farmaceutiche e chimiche (15,16,17).

Tra i fattori ambientali è compreso anche il fattore dietetico. Osservazioni recenti suggeriscono che la dieta, e in particolare un eccessivo apporto calorico e di grassi, possa avere un ruolo causale. La bassa incidenza del carcinoma prostatico nelle popolazioni asiatiche potrebbe pertanto essere relazionata ad una dieta a basso contenuto lipidico e ad alto contenuto in fibre e fitoestrogeni, che a loro volta potrebbero svolgere un ruolo protettivo (2)

Un altro fattore di rischio è rappresentato dalla familiarità: i parenti di primo grado di un paziente affetto da carcinoma prostatico hanno un rischio di sviluppare la neoplasia di circa 2-3 volte maggiore rispetto alla popolazione normale (18). Si stimano come ereditarie circa il 5-10% delle neoplasie prostatiche e il 40% degli early-onset cancer (età alla diagnosi inferiore ai 40 anni) (19).

Il carcinoma della prostata è suscettibile, almeno nelle fasi precoci di malattia, alla manipolazione del milieu ormonale. Gli androgeni, infatti, sono necessari per lo sviluppo o la progressione del tumore in molti modelli animali di adenocarcinoma prostatico, e inoltre il carcinoma della prostata non si verifica

mai in eunuchi. Tuttavia il ruolo degli androgeni nel determinare tale neoplasia non è ancora precisamente definito. Gli studi epidemiologici mostrano infatti risultati discordanti, e danno adito a varie ipotesi sull'argomento. Una delle evidenze indirette del ruolo degli androgeni è rappresentata dal confronto tra i pattern ormonali degli individui sani nelle popolazioni a differente rischio. I maschi afro-americani, che rappresentano la popolazione a più elevato rischio, presentano maggiori livelli di testosterone, il principale ormone androgeno circolante, rispetto alla controparte caucasica o asiatica (popolazione a rischio inferiore). Tale esposizione comincia già dalla vita intrauterina, poiché le donne afro-americane hanno livelli di testosterone che superano del 50% quelli delle donne caucasiche. Tale super esposizione altererebbe l'equilibrio dell'asse ipotalamo-ipofisi-gonadi della progenie afro-americana, giustificando i più alti livelli di testosterone circolante (a 20 anni circa il 13-15% in più rispetto ai coetanei caucasici). I maschi asiatici presentano invece ridotti livelli di androstenediolo glucoronide, indice dell'attività delle 5-alfa reduttasi, l'enzima che trasforma il testosterone in diidrotestosterone (DHT), molecola biologicamente più attiva. Evidenze più dirette derivano da uno studio prospettico, il Physician Health Study, che dimostra che gli uomini sani appartenenti al quartile di testosterone circolante più elevato hanno un rischio

relativo di 2,6 di sviluppare un carcinoma della prostata rispetto a quelli del quartile più basso.

Rimane dubbio il ruolo del fumo di sigaretta (20), sebbene due recenti studi abbiano dimostrato un rischio doppio nella popolazione fumatrice (21,22). Fattori socioeconomici, attività sessuale e infezioni non sembrano essere associati con il carcinoma della prostata (23). Anche se precedenti studi avevano dimostrato che un agente infettivo trasmesso sessualmente sembra avere un ruolo nella genesi della neoplasia (24).

L'Herpes Simplex di tipo II è stato riscontrato nelle cellule neoplastiche della prostata (25) e altri studi sono stati effettuati per il Citomegalovirus (26).

3. Anatomia della ghiandola prostatica e dei bundle neurovascolari.

La prostata è una ghiandola urtricolo-alveolare, impari e mediana, situato nella piccola pelvi, fra la base della vescica e il diaframma urogenitale, dietro la sinfisi pubica e davanti all'ampolla rettale.

E' attraversata dall'alto in basso, dalla prima porzione dell'uretra (uretra prostatica) nella quale essa riversa, durante l'eiaculazione, il proprio secreto (succo prostatico) tramite i dotti escretori. Nella parte posterosuperiore è attraversata, obliquamente, anche dai condotti eiaculatori. (fig. 1)

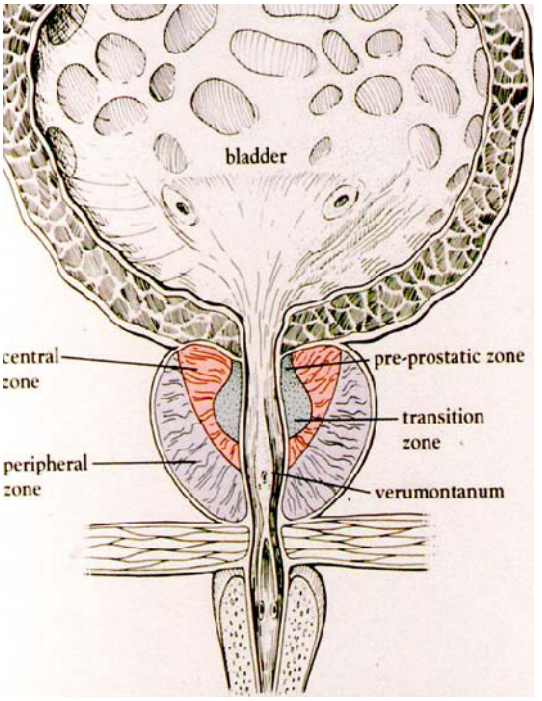

Figura 1

La prostata ha la forma di una castagna con la base superiore e l'apice inferiore; il suo asse non è esattamente verticale, ma obliquo in basso e in avanti e incrocia l'asse dell'uretra, formando un angolo di circa 20°.

Nella prostata si considerano una faccia superiore, una faccia anteriore, una faccia posteriore, due margini laterali e un apice.

La faccia superiore o base ha una forma triangolare ad angoli molto arrotondati, con un lato posteriore e due anteriori convergenti in avanti. Poiché il lato posteriore presenta nel punto di mezzo un'incisura, la base della prostata assume nel complesso una forma a cuore di carta da gioco. Nei pressi dell'angolo anteriore, la faccia superiore mostra il punto di penetrazione dell'uretra, mentre più posteriormente è scavata da una doccia trasversale (ilo della prostata) nella quale penetrano i dotti eiaculatori. La superficie compresa tra l'ingresso dell'uretra e l'ilo appare, specialmente nel anziano, un poco rilevata e corrisponde al cosiddetto lobo medio.

La faccia anteriore, quasi verticale, è uniformemente convessa, mentre quella posteriore, obliqua in basso e in avanti, è percorsa nel mezzo da un solco longitudinale, spesso appena accennato, che la suddivide in due porzioni (lobi laterali destro e sinistro).

I margini laterali sono arrotondati; l'apice, tronco, circonda l'uretra nel suo punto di uscita dalla prostata.

La prostata è contenuta in un involucro fibroso (loggia prostatica) attraverso il quale contrae rapporti con gli organi vicini;

Anteriormente la prostata, coperta dalla porzione prostatica del muscolo sfintere striato dell'uretra e da una sottile lamina connettivale (fascia preprostatica), è unita da due fasci fibromuscolari (legamenti puboprostatici) alla sinfisi pubica. Nello spazio tra sinfisi pubica e prostata, ampio circa 2 cm, sono situati il plesso venoso pudendo e alcuni ramuscoli delle arterie pudende interne immersi nel tessuto adiposo che colma lo spazio prevescicale.

Lateralmente la prostata è in rapporto con i fasci mediali del muscolo elevatore dell'ano (muscoli pubococcigei) mediante l'interposizione del plesso venoso vescicoprostatico e di una lamina fibrosa (aponeurosi laterale della prostata).

Posteriormente è in intimo contatto con la faccia anteriore dell'ampolla rettale, esistendo tra i due organi solo la fascia rettovescicale di Denonvillier. Superiormente la base della prostata aderisce in avanti alla vescica nella zona del meato uretrale interno e del trigono, mentre posteriormente è in rapporto con le ampolle deferenziali, con l'apice delle vescichette seminali e con i condotti eiaculatori.

Inferiormente la ghiandola giunge in contatto con il diaframma urogenitale mediante il suo apice, il quale è attraversato dall'uretra e dista 1,5-2 cm dal margine inferiore della sinfisi pubica.

Le arterie per la prostata provengono principalmente dalle arterie vescicali inferiori; piccoli rami accessori vengono forniti dalle arterie pudende interne, rettali medie e otturatorie. Le arterie costituiscono una rete superficiale dalla quale originano piccoli rami che si approfondano nell'organo.

Le vene costituiscono, da ciascun lato della ghiandola, un ricco plesso nel quale confluiscono anche vene vescicali (plessi vescicoprostatici, tributari delle vene iliache interne).

I vasi linfatici, dopo aver formato una rete periprostatica, si dirigono ai linfonodi ipogastrici e a quelli del promontorio; alcuni raggiungono i linfonodi iliaci esterni. Numerose comunicazioni esistono tra i linfatici della prostata e quelli della vescica, dei canali deferenti e delle vescichette seminali. I nervi derivano dal plesso ipogastrico e costituiscono un ricco plesso prostatico, nel quale sono presenti piccoli formazioni gangliari. Nella capsula prostatica sono presenti numerose terminazioni sensitive e corpuscoli di Pacini.

La prostata è formata da un complesso di circa 30-50 ghiandole tubuloalveolari (otricolari) ramificate, che si aprono mediante 15-30 dotti escretori nell'uretra

prostatica, prevalentemente in corrispondenza della parete posteriore, ai lati del collicolo seminale (seno prostatico). Le formazioni ghiandolari, per la loro situazione rispetto agli organi (uretra e dotti eiaculatori) che attraversano la prostata, possono essere schematicamente raggruppate in un lobo anteriore, un lobo medio e due lobi laterali. Il lobo anteriore è posto al davanti dell'uretra ed è formato da poche ghiandole di piccolo volume; il lobo medio, situato fra l'uretra e i dotti eiaculatori, è di dimensioni variabili e in qualche caso è privo di ghiandole; i lobi laterali, destro e sinistro, sono i più voluminosi e si spingono posteriormente a un piano frontale passante per i condotti eiaculatori. La porzione di parenchima ghiandolare situata dietro ai condotti eiaculatori viene anche considerata da alcuni come lobo posteriore.

Tradizionalmente si ritiene che lo sviluppo della prostata segua un pattern lobare, anche se in realtà non se ne vede alcuna corrispondenza nell'anatomia della ghiandola.

Attualmente la prostata viene divisa, secondo Mc Neal (27), in quattro zone anatomiche. Si descrive quindi una zona periferica (70% del tessuto ghiandolare), una zona centrale (20%), una zona di transizione (5%) e lo stroma fibromuscolare anteriore . La zona periferica si estende posterolateralmente attorno alla ghiandola e rappresenta la zona dove più frequentemente si sviluppa

il carcinoma della prostata. La zona centrale circonda i dotti eiaculatori e forma la base della ghiandola. La zona di transizione è costituita da due piccoli lobi che circondano l'uretra prostatica, ed è la zona dove si sviluppa l'iperplasia prostatica benigna (IPB).

Non è presente una vera e propria capsula anatomica: lo stroma fibromuscolare gradualmente si estende nel connettivo lasso che circonda l'organo, senza un vero e proprio confine netto.

Nel connettivo lasso perighiandolare, posterolateralmente alla ghiandola, decorrono i fasci neurovascolari, deputati all'erezione (28).

Le attuali conoscenze sull'anatomia dei nervi erigendi derivano dagli studi di Walsh e Donker (28,29,30) al fine di comprendere la causa della DE dopo prostatectomia radicale. Tali studi tuttavia non menzionano la componente neurovascolare che provvede alla parete del retto e al muscolo elevatore dell'ano. Costello recentemente ha eseguito studi anatomici su cadavere per meglio definire i rapporti neurovascolari dei nervi pelvici.

L'innervazione presinaptica parasimpatica, origina dalla colonna di cellule intermediolaterali del midollo sacrale: la maggior parte dei fasci originano da S4 e una piccola quota origina dai metameri S2-S3. Queste fibre parasimpatiche convergono verso le fibre simpatiche del nervo ipogastrico, per formare il plesso

pelvico. Il plesso pelvico è situato retroperitonealmente sulla superficie laterale del retto. La fascia pararettale e 1-2 cm di tessuto adiposo separano la superficie laterale del retto dal plesso pelvico. Le branche del plesso pelvico si estendono anteriormente alla superficie laterale delle vescicole seminali e alla superficie infero-laterale della vescica; antero-inferiormente si estendono alla giunzione prostato-vescicale e obliquamente alla superficie laterale della prostata; inferiormente decorrono tra il retto e la superficie postero-laterale della prostata costituendo il bundle neuro-vascolare. (fig. 2, 3) Il plesso pelvico è strettamente associato con i rami delle arterie e delle vene vescicali inferiori.

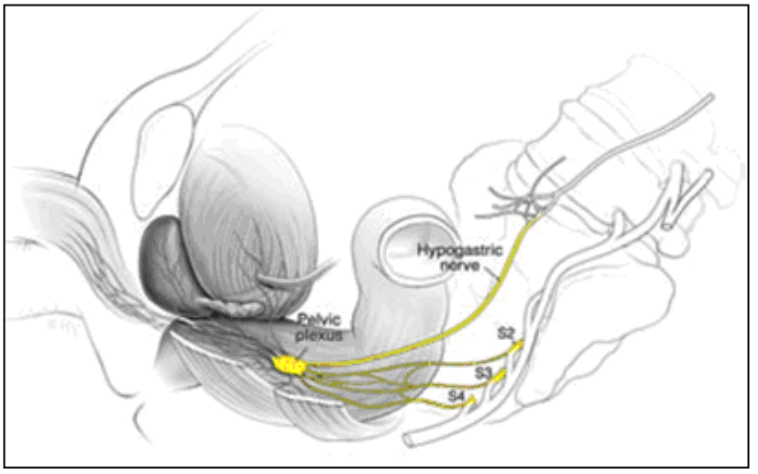

Figura 2

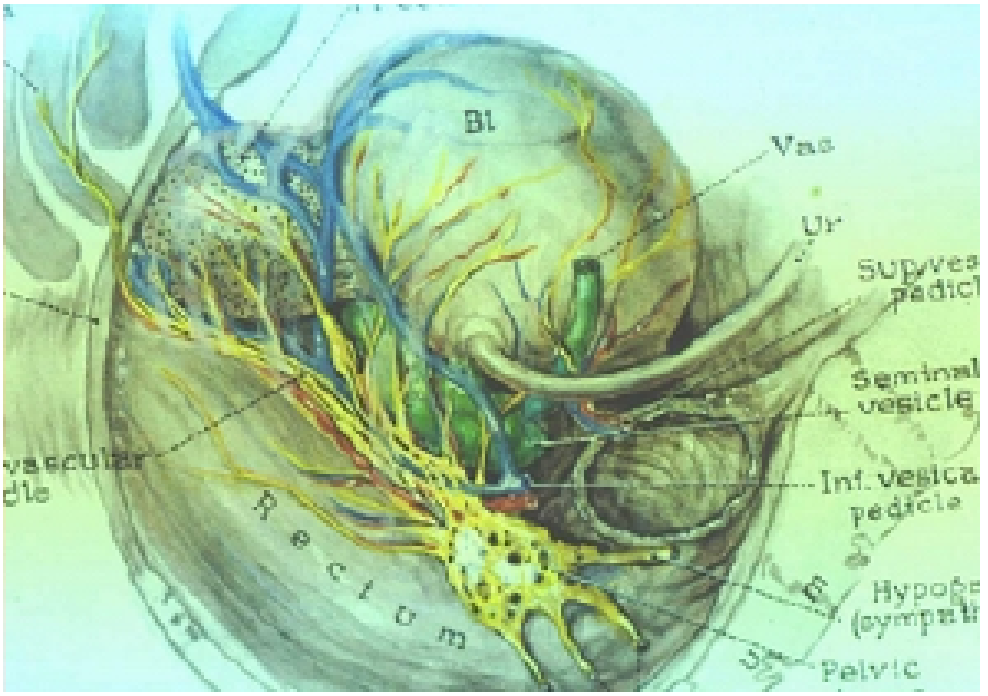

Figura 3

Il bundle neuro-vascolare è delimitato postero lateralmente dalla giunzione della fascia pelvica laterale con la fascia pararettale; latero medialmente dalla faccia dorsale della fascia di Denonvillier formando uno spesso setto fibroso che separa la capsula prostatica dal retto. Posteriormente si trova a stretto contatto con la fascia pararettale. La fascia pararettale si stende verso la superficie laterale del retto, mentre la fascia pelvica laterale separa il muscolo elevatore dell'ano dalla superficie laterale della prostata. Nella porzione mediana della prostata la fascia di Denonvillier forma una sottile guaina che si amplia lateralmente. Alla giunzione delle tre fasce ci sono numerose lamine di tessuto fibroso. Postero-

lateralmente dunque il bundle neuro-vascolare decorre all'interno di tali lamine. (fig.4)

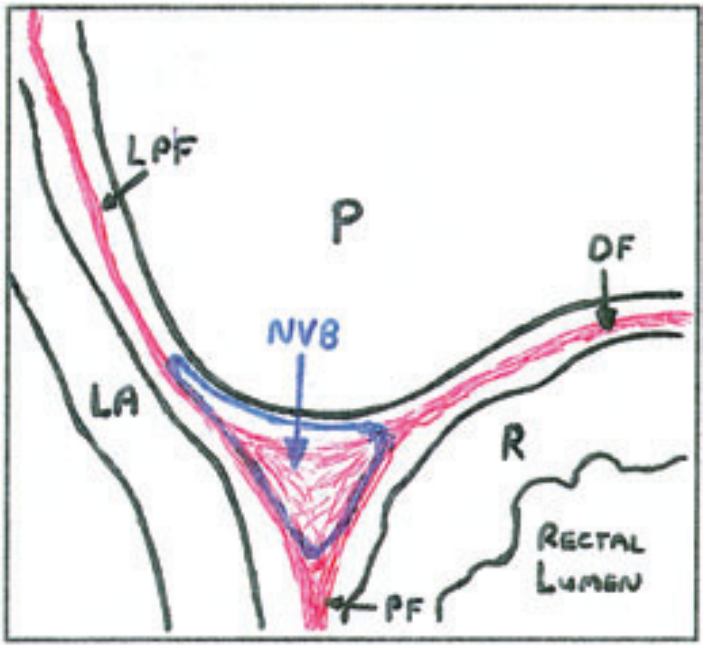

Figura 4

I bundle neuro-vascolari decorrono posteriormente alle vescicole seminali (fig 6, fig. 7, fig. 8, fig. 9), convergono nella porzione mediale della prostata per poi divergere nuovamente in prossimità dell'apice. I nervi che decorrono all'interno dei bundle innervano i corpi cavernosi, il retto, la prostata e il muscolo elevatore dell'ano. I componenti del bundle neuro-vascolare sono organizzati in tre compartimenti funzionali: la porzione che provvede al retto è situata

posteriormente ed è delimitata dalla fascia di Denonvillier e dalla fascia pararettale; il nvb per l'innervazione del muscolo elevatore dell'ano si trova nella porzione laterale del bundle stesso, decorrendo lungo la fascia pelvica laterale; i nervi cavernosi e prostatici decorrono postero-lateralmente alla superficie della prostata, con la porzione prostatica situata più anteriormente. Tale organizzazione funzionale non è assoluta ed è meno pronunciata prossimalmente a livello delle vescicole seminali e della base prostatica. (fig. 5)

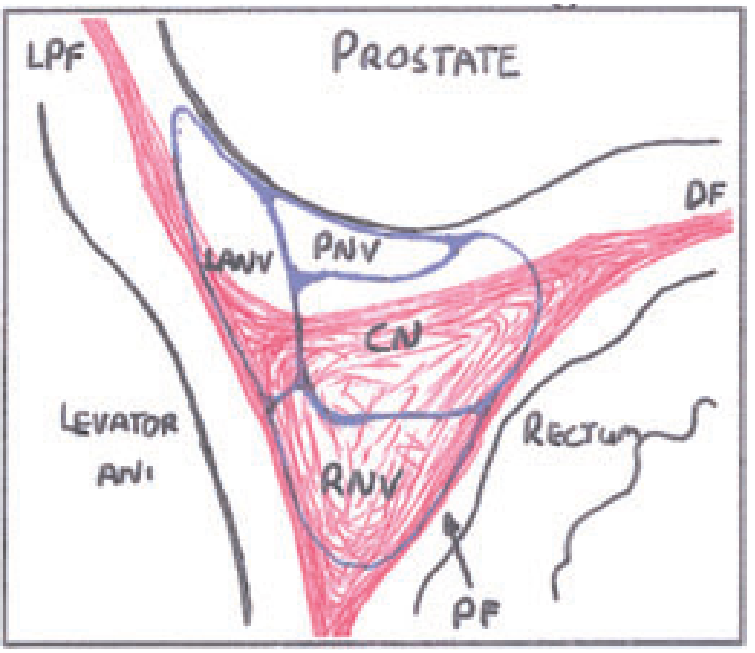

Figura 5

Figura 6

Figura 7

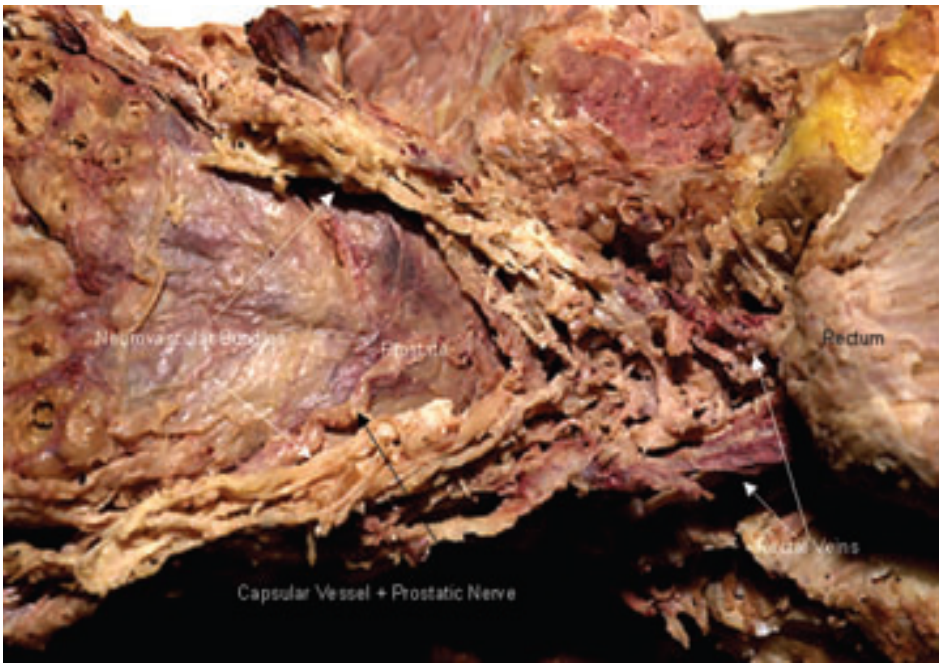

Figura 8

Figura 9

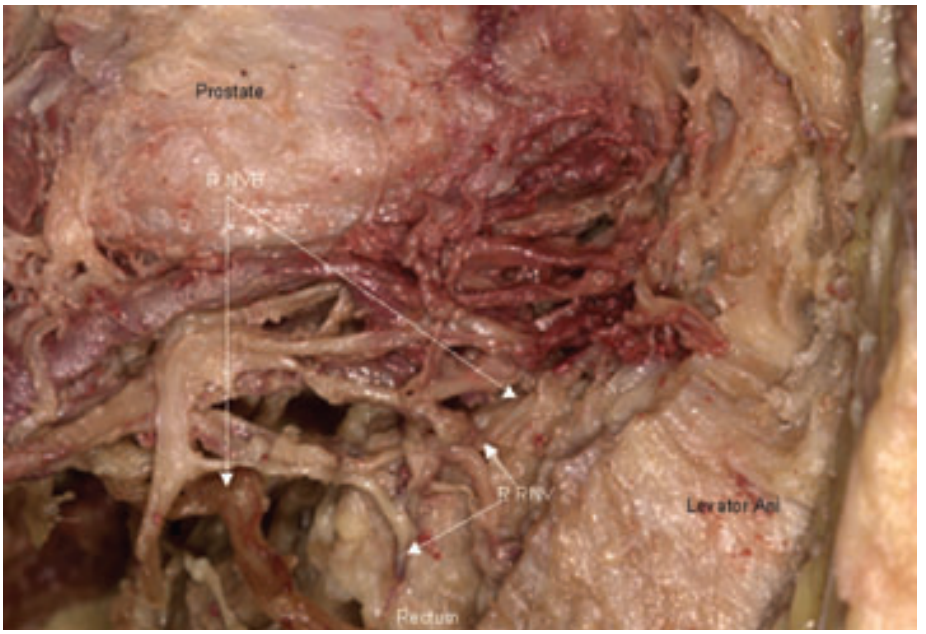

Figura 10

A livello dell'apice prostatico i bundle neurovascolari sono estremamente vicini alla capsula prostatica nelle posizioni ore 5 e ore 7 (figg. 6, 7, 8, 9). Nel raggiungere l'uretra membranosa i nervi si dividono in branche superficiali che decorrono sulla superficie dello sfintere striato nelle posizioni ore 3 ed ore 9, e fibre profonde che penetrano in questo muscolo e inviano piccoli rami alle ghiandole bulbo-uretrali. Quando i nervi raggiungono l'ilo del pene si congiungono per formare da uno a tre fasci, correlati all'uretra ad ore 1 ed ore 11, superficiali rispetto alle vene cavernose e dorso mediali rispetto alle arterie cavernose. Insieme alle arterie essi attraversano i corpi cavernosi per innervare il tessuto erettile. (31).

4. Sintomatologia, diagnosi e stadiazione

Il carcinoma della prostata insorge solitamente (80%) nella parte periferica della ghiandola, dando così ragione della scarsa incidenza di disturbi minzionali, anche quando la neoplasia raggiunge volumi importanti. In molti casi il tumore dà segno di sé solo quando ormai ha dato origine a metastasi, più frequentemente all'osso, che si accompagnano nella maggior parte dei casi a dolore osseo e astenia. Altri sintomi riscontrabili sono:

- Ematuria
- Emospermia
- Disturbi minzionali

Tali sintomi sono altamente aspecifici e richiedono pertanto particolare attenzione da parte del clinico. Il sospetto della presenza di tumore prostatico in primo luogo nasce dall' esplorazione rettale positiva. La DRE deve pertanto costituire il primo approccio diagnostico al paziente che presenti sintomatologia riferibile ad una patologia prostatica. Viene preferibilmente eseguita con il paziente in piedi, piegato in avanti con i gomiti sostenuti da un supporto rigido oppure in posizione genu-pettorale. Con la DRE si apprezzano il tono dello sfintere anale, lo stato di ripienezza dell'ampolla rettale, le dimensioni, la consistenza, la configurazione della prostata, la persistenza del suo solco mediano, la simmetria fra i due lobi, la dolorabilità della ghiandola e l'eventuale

presenza di un nodulo di indurimento o di diversa consistenza ghiandolare. Del nodulo si possono definire i contorni e, soprattutto, una sua estensione extracapsulare (figura 11).

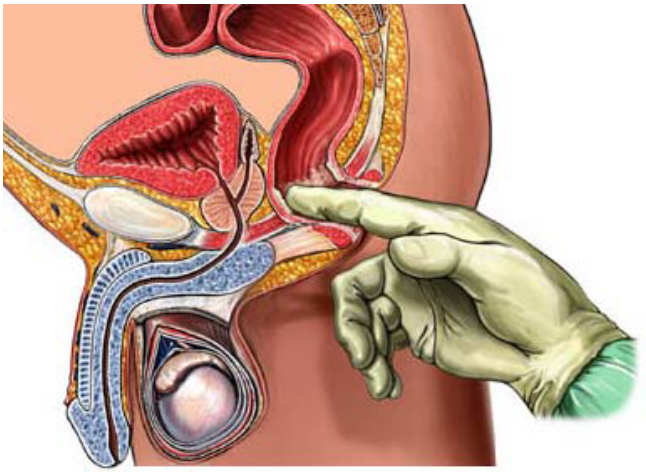

Figura 11

Con la DRE si riescono ad apprezzare solo tumori che originano nella zona periferica della ghiandola. Sfuggono, invece, quei tumori a partenza dalla zona di transizione o che non sono molto estesi. Ai vantaggi della semplicità e della non invasività, la DRE, presa isolatamente, contrappone gli svantaggi della variabilità soggettiva e dell'impossibilità di apprezzare l'intera prostata (2). La diagnosi di carcinoma prostatico necessita della valutazione istologica della lesione, attraverso prelievi bioptici (manovra diagnostica obbligatoria in caso di elevati valori di PSA sierico non altrimenti spiegabile, di esplorazione rettale

sospetta, di riscontro di aree ipoecogene all'ecografia prostatica transrettale o di una combinazione di questi elementi). In genere, viene eseguita per via transperineale o transrettale, quasi sempre sotto guida ecografica. Il numero dei prelievi varia a seconda delle dimensioni della ghiandola, della presenza o meno di aree sospette alla ecografia. Numerosi sono gli schemi bioptici: "a sestanti"; "a sestanti laterale"; "a sestanti + laterale"; "five-region"; "Vienna nomograms"; "10-core"; "11-core"; "10/12-core"; "a sestanti x 2"; "12-core", solo per citarne alcuni.

Un grande ruolo nella accuratezza diagnostica della biopsia viene giocato dal volume della ghiandola. Maggiore è il volume, più numerosi devono essere i frammenti biopsiati, allo scopo di garantire un completo mapping del tessuto prostatico.

Di recente, è stato riproposto il nomogramma di Vienna che prende in considerazione il volume della prostata e l'età del paziente. Su questi due parametri si decide il numero di "carote" da prelevare, da un minimo di 6 ad un massimo di 18. In tal modo, si garantisce il 90% dell'accuratezza diagnostica della biopsia. Nei casi in cui venga diagnosticata una PIN (Prostat Intraepithelial Neoplasia) di alto grado, poiché essa si associa in una buona percentuale dei casi al carcinoma, è raccomandabile ripetere la biopsia prostatica.(32)

La stadiazione del tumore segue la classificazione TNM (tumor, node, metastasis) (tabella 1) e considera siti privilegiati di disseminazione metastatica i linfonodi loco-regionali e lo scheletro.

Tabella 1: Classificazione TNM (UICC 2002)

Tumore primitivo (T)

Stadiazione clinica (cT)

TX	**Il tumore primitivo non può essere definito**
T0	**Non segni del tumore primitivo**
T1	**Tumore clinicamente non apprezzabile, non palpabile né visibile con la diagnostica per immagini**
T1a	Tumore scoperto casualmente nel 5% o meno del tessuto asportato
T1b	Tumore scoperto casualmente in più del 5% del tessuto asportato
T1c	Tumore diagnosticato mediante agobiopsia (ad esempio, a causa del PSA elevato)
T2	**Tumore limitato alla prostata***
T2a	Tumore che interessa la metà o meno di un lobo
T2b	Tumore che interessa più della metà di un lobo ma non entrambi i lobi
T2c	Tumore che interessa entrambi i lobi
T3	**Tumore che si estende attraverso la capsula prostatica****
T3a	Estensione extraprostatica (mono- o bilaterale)
T3b	Tumore che invade la/e vescichetta/e seminale/i
T4	**Tumore fisso che invade strutture adiacenti oltre alle vescichette seminali: collo della vescica, sfintere esterno, retto, muscoli elevatori e/o parete pelvica.**

** un tumore scoperto in uno o entrambi i lobi mediante agobiopsia, ma non palpabile o visibile mediante la diagnostica per immagini, è classificato come T1c.*

*** l'invasione dell'apice prostatico o della capsula prostatica (ma non oltre) non è classificata come T3 ma come T2*

In aggiunta alla DRE, altre metodiche possono essere impiegate nella valutazione dello stadio di una neoplasia prostatica. Il PSA, la TRUS, la TC dell'addome superiore ed inferiore e la scintigrafia ossea (per identificare i più probabili eventuali siti metastatici) sono gli strumenti diagnostici più utilizzati per determinare l'estensione della malattia (T).

Le comuni indagini di imaging poco aggiungono alla sensibilità-specifica della combinazione PSA-DRE per la diagnosi precoce del carcinoma della prostata. La TRUS può essere di ausilio alla DRE grazie al fatto che nel 70% dei casi le aree neoplastiche appaiono come aree ipoecogene. Ciò è dovuto alla elevata cellularità del tessuto neoplastico che produce un numero minore di echi interni.

In considerazione della minima distanza fra trasduttore e ghiandola, la TRUS permette di misurare in maniera precisa il volume della prostata e di visualizzarne la morfologia, l'aspetto ecografico interno, nonché quello delle strutture adiacenti.

Le limitazioni della TRUS nella valutazione del rischio di carcinoma della prostata sono ben note. Infatti, in molte casistiche viene riportato appena il 6,7% di positività a seguito di biopsie condotte su aree ipoecogene alla TRUS, compresi i PIN ad alto grado. La mancanza di un quadro ecografico patognomonico di carcinoma è probabilmente il vero fattore che giustifica questi insoddisfacenti risultati. Rispetto alla TC ed alla RMN, la TRUS ha vantaggi

quali il costo relativamente basso, la mancanza d'impiego di mezzo di contrasto e di radiazioni ionizzanti.

Il ruolo della TRUS è inoltre insostituibile nell'esecuzione di biopsie per ottenere una conferma istologica di un sospetto carcinoma della prostata.

Poiché il cancro prostatico dà luogo a metastasi a distanza per lo più ossee, frequentemente asintomatiche negli stadi iniziali, la scintigrafia ossea viene spesso eseguita nei pazienti alla prima diagnosi e rappresenta la più accurata tecnica per immagini nella ricerca delle metastasi scheletriche . Falsi negativi si presentano in meno dell'1% dei casi e la sensibilità si avvicina al 100% rispetto al 68% della radiografia ossea. I dubbi interpretativi di questa metodica devono essere ulteriormente valutati con radiografie mirate o meglio con TC o RNM o recentemente con la PET-TC.

Nell'ultimo decennio, numerosi studi clinici hanno dimostrato come il potere della scintigrafia per la diagnosi di metastasi ossee sia clinicamente rilevante solo in pazienti con valori di PSA sierico superiori a 10 ng/ml, ai quali pertanto viene riservata questa indagine.

L'accuratezza degli esami di staging dipende ovviamente dal sospetto di trovarsi di fronte ad una malattia estesa. Il principale fattore guida nella scelta è rappresentato dal livello ematico di PSA: sebbene siano noti casi di tumori localizzati con valori elevati di PSA, molto raramente questi ultimi si accompagnano ad una malattia organo-confinata, obbligando il clinico ad una

attenta valutazione del paziente, per non correre il rischio di una sottostadiazione e quindi di una condotta terapeutica inadeguata.(2)

5. Prospettive future nella diagnosi e stadiazione del carcinoma prostatico

Getzenberg et al (33) pubblicarono elementi di prova a sostegno di un nuovo test: l' EPCA-2. Tale test, ancora in atto non disponibile in Italia, andrebbe ad affiancarsi al PSA e potrebbe essere la chiave di volta nello screening del carcinoma prostatico.

Ogni anno,negli Stati Uniti, 1,6 milioni di uomini vengono sottoposti a biopsia prostatica per elevati valori di PSA: di questi l'80% risultano negativi per cancro. Circa 25 milioni di persone, sempre negli U.S, hanno elevati valori di PSA pur non avendo evidenza istologica di cancro alla biopsia. Infine circa il 15 % di uomini con cancro della prostata passa inosservato poiché i valori di PSA sono nel range della norma(<2,5 ng/ml). Si è visto che i pazienti con valori di EPCA-2 superiori a 30 ng/ml sono da considerare a rischio di carcinoma prostatico: il 97% dei pazienti con EPCA-2 negativa, sono risultati negativi per carcinoma prostatico; il 90% dei pazienti con EPCA-2 al di sopra del cut-off avevano carcinoma prostatico. Valori elevati di EPCA-2 sono stati inoltre riscontrati nel 98% dei pazienti con malattia extracapsulare. L'EPCA-2 è risultato utile inoltre nell'identificare il carcinoma prostatico nel 78% dei pazienti con PSA<2,5 ng/ml.

Ulteriori studi sono tuttavia necessari prima di poter introdurre questo nuovo marker nella pratica clinica.

6. Fattori prognostici nel carcinoma della prostata localizzato

Occorre considerare separatamente i fattori prognostici clinici e quelli patologici. I primi si desumono dall'esame clinico, dalle analisi ematochimiche, dagli studi di imaging e dalla valutazione istologica della biopsia; i secondi prevedono la valutazione dell'intera prostata e quindi la sua rimozione. Ovviamente i fattori clinici assumono una particolare importanza, perché sono loro che guidano la scelta terapeutica.

I fattori clinici più importanti comprendono la stadiazione TNM, la valutazione del Gleason Score del prelievo bioptico, il dosaggio sierico del PSA e l'aspettativa del paziente influenzata dalle eventuali comorbidità. Alcuni studi hanno valutato anche l'utilità prognostica del numero di campioni bioptici positivi e dell'estensione del tumore in ciascun frustolo. Contrariamente alla maggior parte delle neoplasie, per le quali il TNM costituisce il principale indicatore prognostico, nel carcinoma della prostata rivestono maggior importanza il grado di differenziazione istologia (lo Score di Gleason) e il valore del PSA. Risulta quindi difficile stabilire un giudizio prognostico per un tumore di stadio T1c, senza avere a disposizione ulteriori dati: la prognosi è decisamente differente tra una neoplasia T1c con Gleason 2+2 e PSA di 4ng/ml, rispetto ad un tumore con la stessa estensione (e quindi stadio TNM) ma con Gleason 4+3 e un dosaggio del PSA sierico di 15 ng/ml. Inoltre, la stadiazione clinica, pur

avvalendosi di metodiche sofisticate quali ad esempio la risonanza magnetica endorettale, presenta ancora oggi percentuali elevate di sottostadiazione. Per tale motivo è molto utile il ricorso a nomogrammi che, basandosi contemporaneamente su diversi parametri, sono in grado di stabilire la probabilità di invasione extracapsulare, di metastasi linfonodali e anche di stimare la sopravvivenza del paziente in relazione alla trattamento scelto.(34)

La situazione si capovolge nel caso in cui venga effettuata la prostatectomia radicale: in questo caso l'intera ghiandola ed eventualmente i linfonodi possono venire valutati microscopicamente e quindi si può conoscere con sicurezza la reale estensione locale del tumore. Quindi lo stadio anatomopatologico della malattia (pTNM)) riveste molta più importanza dello stadio clinico (cTNM). Attraverso analisi multivariate (35), le principali caratteristiche che consentono di prevedere la progressione della malattia sono rappresentate dall'invasione delle vescicole seminali, associata a un rischio di ripresa biochimica di malattia a 5 anni tra il 40 e il 47%, dalla metastatizzazione linfonodale pelvica, che porta tale rischio a un valore compreso tra il 15 e il 35%, dallo stato dei margini chirurgici, con un rischio di progressione del 50% nel caso di margini positivi. Un altro importante fattore prognostico indipendente è rappresentato dal Gleason Score, in questo caso valutato sull'intera ghiandola.

7. Trattamento del carcinoma della prostata localizzato

Grazie alla diffusione dei programmi di screening per il carcinoma della prostata, che hanno l'obiettivo di ridurre la mortalità per tale patologia attraverso la diagnosi in stadi precoci, il tumore della prostata organo-confinato dovrebbe presto rappresentare la forma più comunemente diagnosticata e quindi quella di più facile presentazione all'attenzione del clinico. La definizione di tumore localizzato presuppone ovviamente l'esecuzione degli esami di stadiazione (DRE e esame obiettivo, esami ematochimici, esami di imaging della prostata e delle regioni adiacenti e scintigrafia ossea) che escludano la presenza di diffusioni extracapsulari e di siti secondari di malattia. Allo stato attuale delle conoscenze, questa situazione pone al clinico la scelta tra diverse opzioni terapeutiche(tab. 2). Tra le opzioni terapeutiche proponibili sebbene alcune abbiano dato risultati iniziali entusiasmanti, la prostatectomia radicale open o laparoscopica, la brachiterapia, la radioterapia a fasci esterni hanno dato risultati sovrapponibili (36). Pertanto gli unici elementi che possono guidare il clinico sono i fattori prognostici analizzati in precedenza e le caratteristiche cliniche dei singoli pazienti, in termini di comorbidità, età, funzione erettile, dimensioni della prostata e precedente storia clinica. Sulla base di queste considerazioni ogni clinico deve trovare l'opzione terapeutica più confacente ai bisogni del paziente.

In letteratura sono stati proposti algoritmi che possono guidare il medico nella decisione terapeutica (37).

Tabella 2: Opzioni terapeutiche per il trattamento del carcinoma prostatico organo-confinato

Radical retropubic or perineal prostatectomy (RP)	Complete surgical removal of prostate gland with seminal vesicles, ampulla of vas, and sometimes pelvic lymph nodes. Sometimes done laparoscopically or with robotic assistance and attempt to preserve nerves for erectile function
External beam radiotherapy (EBRT)	Multiple doses of radiation from an external source applied over several weeks. Dose and physical characteristics of beam may vary. Conformal radiotherapy uses 3D planning systems to maximize dose to prostate cancer and attempt to spare normal tissue. Intensity modulated radiation therapy (IMRT) provides the precise adjusted dose of radiation to target organs, with less irradiation of healthy tissues than conformal radiation therapy. Proton radiation therapy is a form of EBRT in which protons rather than photons are directed in a conformal fashion to a tumor site. The use of the heavier single proton beam (vs. photon therapy) allows for a low entrance dose and maximal dose at the desired tumor location with no exit dose. This theoretically permits improved dose distribution (delivering higher dose to the tumor with lower dose to normal tissue) than other EBRT techniques. May be used alone or in combination with proton and photon-beam radiation therapy.
Brachytherapy.	Radioactive implants placed under anesthesia using radiologic guidance. Lower dose/permanent implants typically used. External beam “boost” radiotherapy and/or androgen deprivation sometimes recommended.
Cryoablation	Destruction of cells through rapid freezing and thawing using transrectal guided placement of probes and injection of freezing/thawing gases.
Androgen deprivation therapy	Oral or injection medications or surgical removal of testicles to lower or block circulating androgens.
Watchful waiting (active surveillance)	Active plan to postpone intervention. May involve monitoring with digital rectal exam/prostate-specific antigen test and repeat prostate biopsy with further therapy (either curative or palliative) based on patient preference, symptoms, and/or clinical findings.
Laparoscopic radical prostatectomy (LRP) and robotic assisted radical prostatectomy (RLRP)	Video-assisted, minimally invasive surgical method to remove the prostate.
High-intensity focused ultrasound therapy (HIFU)	High-intensity focused ultrasound therapy has been used as a primary therapy in patients with localized prostate cancer not suitable for radical prostatectomy. Tissue ablation of the prostate is achieved by intense heat focused on the identified cancerous area.

8. Scopo della tesi

Nell'ambito del trattamento del carcinoma prostatico organo confinato, l'affinamento delle tecnica chirurgica e delle conoscenze anatomiche ha consentito di migliorare sia l'outcome oncologico sia la qualità della vita dei pazienti.

Lo studio dell'anatomia del collo vescicale, dei bundles neuro vascolari e dell'apice prostatico hanno fornito le basi per lo sviluppo dei successivi passi verso la chirurgia nerve sparing. La magnificazione laparoscopica ha consentito inoltre di affinare le tecniche nerve sparing e di sviluppare dei piani di dissezione che consentissero un minor traumatismo sui bundle neurovascolari.

Lo scopo della tesi è di riportare la descrizione tecnica della prostatectomia radicale nerve sparing intrafasciale laparoscopica e di riportare i nostri risultati iniziali in termini di continenza e di recupero della potenza sessuale.

8.1 Metodi

Tra gennaio 2007 e luglio 2009 presso la clinica urologica dell'Università degli Studi di Messina 10 pazienti sono stati sottoposti a prostatectomia radicale intrafasciale per carcinoma prostatico organo confinato. A tutti i pazienti è stato somministrato pre-operatoriamente il questionario IEEF-5. L'indicazione all'intervento di prostatectomia radicale intrafasciale è stata posta nei pazienti con stadio clinico cT1c -cT2a , Gleason score < 6 valutato su biopsia prostatica 12 core eseguita con tecnica trans-perineale, PSA tot inferiore a 10 ng/ml, n° cores positivi inferiore < 2/12, IIEF-5 > 17.

Il timing del follow-up post operatorio prevedeva visite di controllo a 1,3,6,12 mesi. Tutti i pazienti hanno intrapreso la terapia riabilitativa precoce con PGE intracavernose somministrate settimanalmente e inibitori delle 5-PDE (sildenafil a dosaggio massimale di 100 mg x 3/settimana) fino al recupero delle erezioni spontanee.

La sospensione della terapia iniettiva con PGE è avvenuta non appena si assisteva alla comparsa di erezioni con terapia orale. La terapia orale veniva poi proseguita on demand. La continenza urinaria è stata valutata mediante la somministrazione del questionario ICI-Q alla rimozione del catetere, ad 1 mese, a tre mesi, a sei mesi.

L'outcome oncologico è stato valutato in termini di tasso di margini chirurgici positivi.

8.2 Tecnica chirurgica

Il paziente viene posto in posizione supina in lieve Trendelemburg (15- 20 gradi). Si esegue un'incisione sott'ombelicale di circa 1 cm, si incide la fascia dei muscoli retti e si accede alla spazio prevescicale. Si esegue pertanto dissezione digito-guidata del Retius, si posiziona il primo trocar da 10 mm e si insuffla la CO2. I successivi trocar, 3 da 5 mm + 1 da 10 mm, vengono posizionati a ventaglio sotto visione laparoscopica ponendo attenzione al decorso dei vasi epigastrici (fig.12)

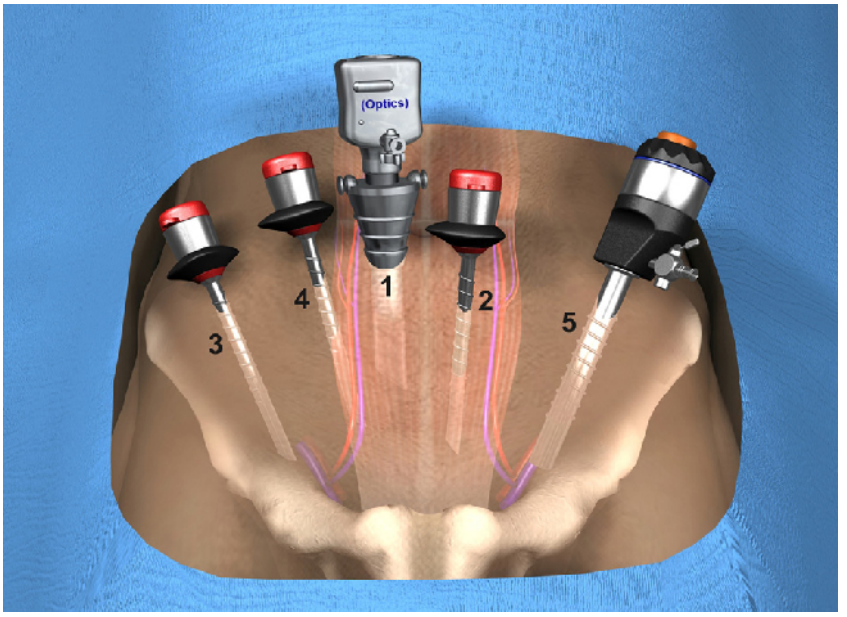

Figura 12

Si prepara la fascia endopelvica si individua la giunzione prostato-vescicale e si inizia la dissezione del collo vescicole ad ore 12, cercando di risparmiare le fibre longitudinali della muscolatura del collo vescicale. La trama della muscolatura del collo vescicale è un'ottima guida per reperire il corretto piano di dissezione. Si individua pertanto la fascia pre-prostatica e si procede alla dissociazione di questa distalmente verso l'apice. La superficie della prostata al di sotto della fascia pre-prostatica si presenta liscia e riflettente e consente di proseguire lungo il corretto piano di clivaggio. Lo scopo principale di tale manovra è di deconnettere la prostata dal suo rivestimento lasciando intatta la fascia endopelvica laterale e i legamenti pubo-prostatici.

A questo punto si deconnette l'uretra e si mobilizza anteriormente la prostata prima di incidere il piatto posteriore del collo vescicale. Con tale manovra si mobilizza il foglietto posteriore dell'uretra che pertanto viene inciso ad ore 5 ed ad ore 7 e si evita di danneggiare il plesso pelvico che decorre al di sotto, all'apice delle vescicole seminali (figura 13).

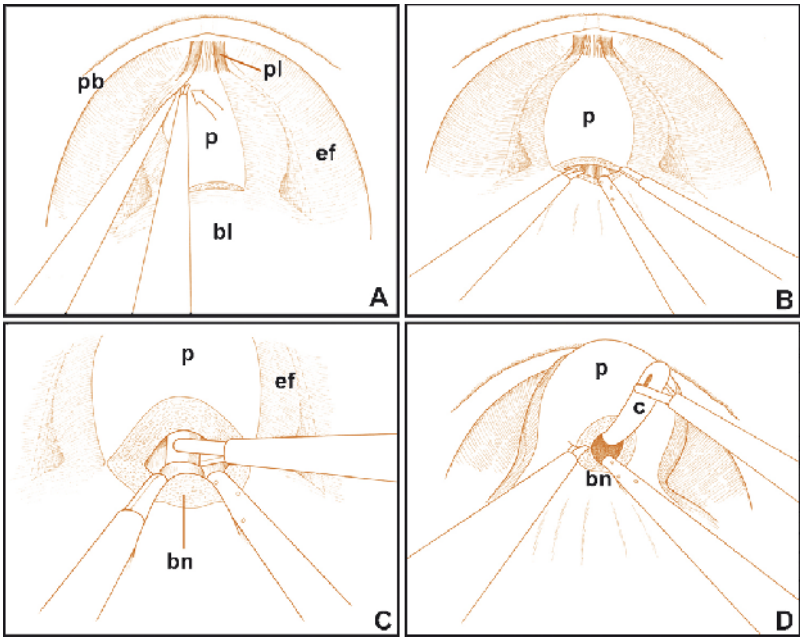

Figura 13

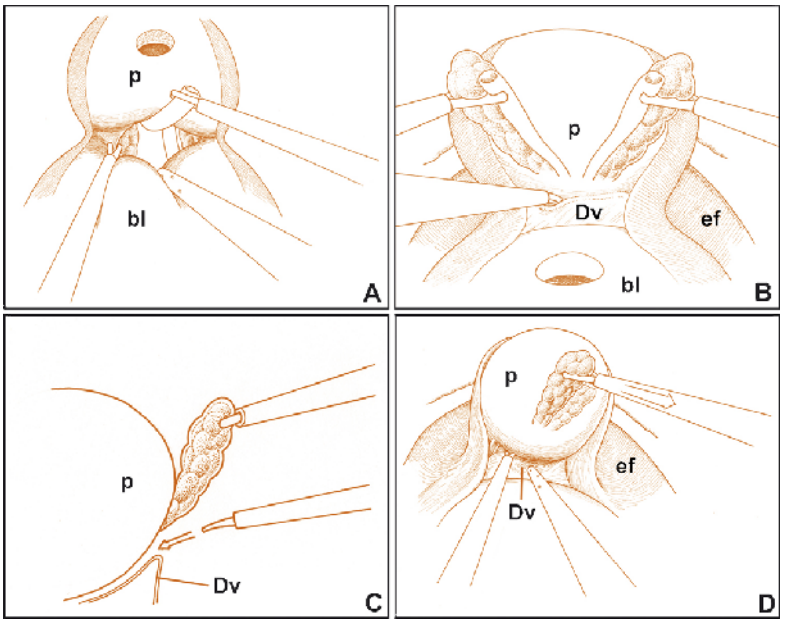

Figura 14

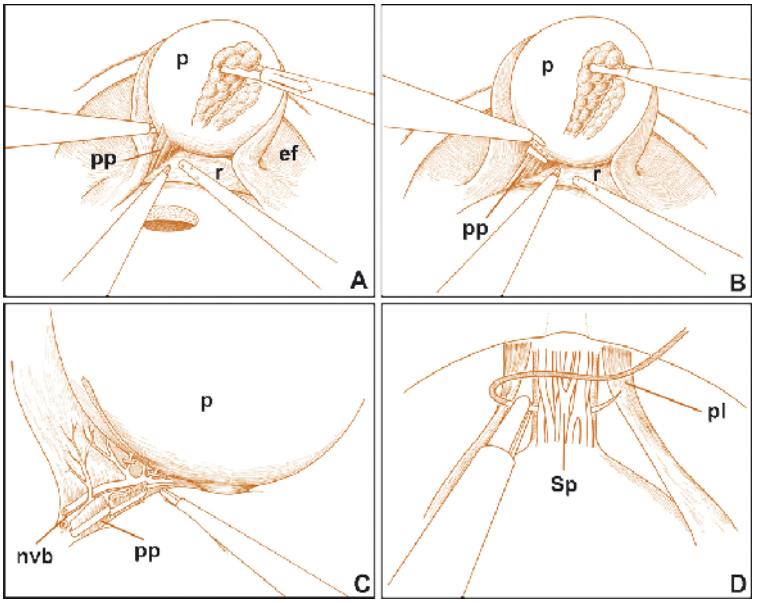

Figura 15

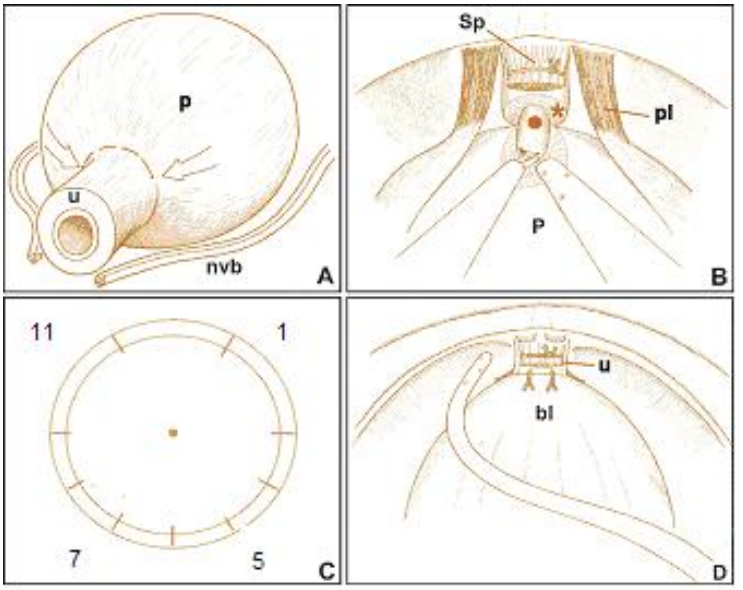

Figura 16

Si preparano le vescicole seminali trazionandole verso l'alto e ponendo particolare cura alla dissezione dell'apice delle stesse. L'emostasi viene ottenuta utilizzando clip in titanio.

Si visualizza la fascia di Denonvilliers e si procede alla sua dissociazione per via smussa dalla capsula prostatica. Questa manovra va eseguita mantenendosi lungo la linea mediana verso l'apice prostatico evitando di danneggiare il bundle neurovascolare che decorre lateralmente.(figura 14)

A questo punto l'assistente mobilizza la prostata e le vescicole seminali centralmente per permettere una chiara visione dei peduncoli prostatici che vengono clippati e tagliati step by step lungo la superficie traslucida della capsula prostatica.

Si lega il plesso venoso del Santorini con sutura in Vycril 2-0 al di sopra della parete anteriore dell'uretra e si prepara anteriormente l'apice prostatico. A questo livello il bundle neurovascolare decorre a stretto contatto con la capsula prostatica ad ore 5 ed ad ore 7. Trazionando posteriormente la prostata si stirano le fibre dell'uretra che viene incisa anteriormente ad ore 12 e si esegue una dissezione smussa del bundle dall'apice prostatico. Anche in questo caso la manovra è resa più agevole se la dissezione avviene lungo il decorso delle fibre muscolari longitudinali dell'uretra. Si seziona il piatto posteriore dell'uretra ad ore 6 e si completa la deconnessione prostatica evitando sempre durante tale manovra di danneggiare il bundle. (figura 15,16)

La prostata viene rimossa mediante endo-bag attraverso la porta da 10 mm e si procede al confezionamento dell'anastomosi vescico-uretrale

L'anastomosi vescico-uretrale viene eseguita mediante 4 punti staccati in Vycril 2-0 ad ore 5,7,11,1 (figura 16). I punti vengono passati fuori-dentro sul versante vescicale e dentro fuori sul versante uretrale in modo tale che la sutura venga legata al di fuori del lume uretrale. Per agevolare il passaggio dei punti di sutura viene utilizzato un catetere siliconato che viene inserito prima di completare l'anastomosi dorso-laterale. In alternativa l'anastomosi può essere eseguita in continua mediante maxon 2-0. Si esegue controllo di tenuta dell'anastomosi e si posizionano n° 2 drenaggi da 16 ch in contro-apertura.

8.3 Risultati

La prostatectomia radicale intrafasciale è stata eseguita in 10 pazienti dalla stessa equipe operatoria. In 7 giornata post-operatoria previo controllo cistografico veniva rimosso il catetere vescicale. I dati pre operatori dei pazienti sono riportati nella tabella 3

Tabella 3

Eta media aa (range)	67,14 (range 61-71)
PSA pre-operatorio, ng/ml (range)	7,02 (range 3.45- 8,9 ng/ml)
Stadio clinico	1 pts-cT2a Gleason score 3+2 9 pts-cT2a Gleson score 3+3
IIEF-5 pre-operatorio	21,71 (range 17-25)
ICI-Q score pre-operatorio	0
Hb g/dl pre-operatoria (range)	15,8 (range 13,2-16,8)

Nessun paziente è stato sottoposto ad emo-trasfusione. Nessun paziente è stato convertito in open. Un paziente ha avuto leakage urinoso e pertanto è stato necessario mantenere il catetere vescicale per un'ulteriore settimana. Lo stesso paziente ad un follow –up di 12 mesi manifesta stress-incontinence (3-4 pad/die). Il tempo medio operatorio è stato di 160 min. Un paziente nel post-operatorio, a seguito di progressiva anemizzazione è stato sottoposto a revisione chirurgica ed evacuazione di ematoma paravescicale. (tabella 4)

La valutazione della continenza è stata effettuata mediante la somministrazione del questionario ICIQ.

I risultati sulla continenza sono stati entusiasmanti: 7/10 hanno avuto il recupero della continenza entro la prima settimana dalla rimozione del catetere vescicale (ICI-Q medio 9,8); 2/10 hanno recuperato la continenza dopo 3 mesi dalla rimozione del catetere vescicale. 1/10 per il persistere di stress incontinence a 9 mesi (3-4 pad/ die- ICIQ score 18) è stato sottoposto ad intervento di posizionamento di sling uretrale (ARGUS). (tabella 5)

Tutti i pazienti hanno effettuato terapia riabilitativa della funzione erettile (PGE settimanali + Sildenafil 100mgx3/sett)

La potenza sessuale valutata a sei mesi ha dato i seguenti risultati: 6 /10 riescono ad avere rapporti sessuali con il solo supporto della terapia orale (sildenafil 100 mg). 4/10 non hanno avuto recupero della funzionalità sessuale (lieve tumescenza)e hanno proseguito il trattamento con PGE+ sildenafil per via orale.

Ad un follow-up di 12 mesi 2/10 riescono ad avere rapporti sessuali senza terapia; 5/10 riescono ad avere rapporti sessuali con terapia orale; 3/10 pur avendo tumescenze peniene non riescono ad avere rapporti sessuali soddisfacenti senza supporto delle PGE (tabella 6,7)

Tabella 4

Tempo medio operatorio (range)	160 min (120-245)
Hb media g/dl post operatoria	12,5 (8,7-14,5)
Conversioni	0
Revisione chirurgica	1
Durata cateterismo gg	7,8 (7-15)

Tabella 5

Risultati funzionali: Continenza	Early 7 gg	1 mese	3 mesi	6 mesi
ICI-Q score				
Medio Mediano Range	 9,8 8,5 0-21	 7,3 5,5 0-18	 4,4 4 0-18	 2,6 2 0-18

Tabella 6

Risultati funzionali: Potenza sessuale	6 mesi	12 mesi
IIEF-5		
Medio Mediana Range	 10,7 10 8-15	 16 15,5 8-20

Tabella 7

Recupero della potenza sessuale dopo RRP laparoscopica intrafasciale

Età	Potenza sessuale 6 mesi	Potenza sessuale 12 mesi
61-65 aa	4/10 con sildenafil 1/10 PGE	2/10 senza sildenafil 2/10 con sildenafil 1/10 PGE
66-71 aa	2/10 con sildenafil 3/10 PGE	3/10 con sildenafil 2/10 con PGE

Per quanto concerne l'outcome oncologico non abbiamo avuto nella nostra casistica margini chirurgici positivi. Lo stadio patologico confrontato con lo stadio clinico di partenza è risultato più severo (tabella 8).

Ad un follow-up medio di 12 mesi il PSA tot post-operatorio medio è stato pari a 0,038 (range 0,001-0,06)

Tabella 8

Stadio clinico	Stadio Patologico
cT2a Nx MX - GS 3+3	pT2cNxM0- GS 4+3
cT2a N0 M0-GS 2+3	pT2cNxM0- GS3+3
cT2a N0M0- GS 3+3	pT2c NxM0- GS 3+4
cT2a N0M0- GS 3+3	pT2c NxM0- GS 3+4
cT2a microfocolaio-GSx	pT2c NxM0- GS 5+4
cT2a N0 M0-GS 2+3	pT2aNxM0- GS3+3
cT2aN0M0- GS 3+3	pT2cNxM0- GS 4+3
cT2a N0M0- GS 2+3	pT2cNxM0- GS 3+4
ct2a N0M0- GS 3+3	pT2cNxM0- GS 4+3
ct2a N0M0- GS 3+3	pT2aNxM0- GS3+4

8.4 Discussione

La preservazione dei nervi cavernosi e il recupero della funzione erettile dopo la prostatectomia radicale sono ancora oggi tra gli argomenti più dibattuti per quanto riguarda le comparazioni tra le diverse tecniche di prostatectomia attualmente disponibili. Per decenni, la tecnica di risparmio dei nervi cavernosi si è basata sui principi anatomici e chirurgici descritti da Walsh e Donker(38,39) per la prostatectomia radicale retropubica in chirurgia tradizionale. Questa tecnica è largamente usata in tutto il mondo ma i tassi di potenza erettile a un anno dopo questo intervento oscillano tra il 40 e l'86%.(40)

Si sono pertanto affinate le tecniche per riuscire a migliorare la preservazione dei nervi cavernosi usando le potenzialità di ingrandimento ottico open(loops e microscopia) la laparoscopia, ma è risultato, come intervento di nerve sparing, molto difficile da eseguire anche in mani esperte, con risultati in termini di recupero della funzione erettile simili a quelli ottenuti con la chirurgia tradizionale.

Si è giunti così all'utilizzo della stessa tecnica introducendo il robot in sala operatoria, così da avere maggior precisione, grazie al campo tridimensionale, e miglior movimento, considerando che il braccio del robot imita i movimenti della mano del chirurgo con una superiore ampiezza di movimento e roteazione. I risultati sono stati vantaggiosi. I dati pubblicati indicano un tasso di ripresa della potenza sessuale a 12 mesi dall'operazione pari al 70-75% con tecnica

nerve sparing standard(41). Considerando che l'utilizzo del robot permette di effettuare una chirurgia millimetrica questa tecnica è stata ulteriormente migliorata così da preservare una maggiore quantità di fibre nervose difficilissime da ottenere con la sola chirurgia tradizionale. I risultati ad una anno dall'intervento sono pari al 70% di ripresa di potenza sessuale, al 90% dopo 2 anni, e al 100% dopo 5.(42)

Gli studi effettuati da Costello (31) sull'anatomia del bundle neurovascolare mettono in evidenza l'esatta distribuzione dei nervi del plesso pelvico: il bundle neurovascolare decorre a stretto contatto dell'apice delle vescicole seminali si porta postero-lateralmente alla prostata per convergere a livello medio-prostatico e infine diverge nuovamente in prossimità dell'apice.

Pertanto Patrick Walsh (43) in un editoriale pubblicato sul Journal of Urology commenta i risultati ottenuti da Menon con la tecnica del Velo di Afrodite dicendo che il reale vantaggio del risparmio della fascia endopelvica risiede in un minor danno termico e minor danno da stiramento sul bundle piuttosto che in una reale collocazione anatomica di sottili fibre nervose all'interno della fascia endopelvica.

Tuttavia i vantaggi riportati da Menon hanno suscitato particolare interesse nel panorama scientifico e numerosi autori hanno riprodotto la tecnica intrafasciale.

Studi anatomici hanno dimostrato la presenza di ulteriori fibre nervose che decorrono sulla superficie antero-laterale della ghiandola prostatica distinte dal

classico bundle neurovascolare(bnv) dorso-laterale (44,45,46). L'anatomia di queste fibre è stata studiata su cadavere; la fisiologia di questi nervi e la loro azione sui tessuti cavernosi è stata valutata inoltre in un modello murino (44). Recentemente Takenaka e coll.(45) hanno dimostrato che le fibre del plesso pelvico si intrecciano con quelle del bnv distalmente e inferiormente alla giunzione prostato-vescicale, anche se le fibre più rappresentative sono quelle del nervo ipogastrico. Soltanto il plesso pelvico contiene fibre parasimpatiche con neuroni che decorrono dorso-lateralmente alla prostata; il nervo ipogastrico contiene invece fibre autonomiche simpatiche. Pertanto anche se il nervo ipogastrico può contenere alcune fibre parasimpatiche, la maggior parte delle fibre nervose preservate con la tecnica intrafasciale sono di tipo simpatico e perciò di minor rilevanza per l'erezione. È risaputo che le fibre simpatiche sono responsabili della chiusura del collo vescicale durante l'eiaculazione, un meccanismo peraltro di scarsa rilevanza nei pazienti che sono stati sottoposti a prostatectomia radicale.

Fino ad oggi non esiste alcuno studio che ha dimostrato l'impatto del risparmio delle fibre antero-laterali sulla funzionalità del tessuto cavernoso. Ciò potrebbe essere dovuto al fatto che durante la stimolazione elettrica vengano eccitate contemporaneamente sia le fibre simpatiche che parasimpatiche.

Kiyoshima et al.(48), in uno studio su campioni operatori di prostatectomia radicale eseguiti su 79 pazienti, hanno dimostrato che il bnv decorre dorso-

lateralmente alla prostata nel 48% dei casi. Nel restante 52% dei casi il bnv è ampiamente distribuito sulla superficie laterale della prostata: la fascia endopelvica è stata descritta come una fascia multistrato connessa alla capsula prostatica mediante fibre collagene. Il grado di fusione tra la capsula prostatica e la fascia pelvica laterale è correlato alla localizzazione del bnv. Sebbene la fisiologia dei nervi che decorrono nella fascia prostatica laterale rimane ancora molto dibattuta, numerosi autori riportano dei miglioramenti sugli outcomes funzionali (potenza sessuale e continenza) dei pazienti sottoposti a prostatectomia radicale intrafasciale.

Stolzenburg et al.(47), in un recente articolo, riporta tassi di continenza a tre mesi di follow up del 73,7%, a sei mesi del 84,7%, a dodici mesi del 93,2%. Per quanto concerne la funzione sessuale i tassi di potenza a dodici mesi hanno raggiunto il 78,5%. Tali risultati sono nettamente superiori ai tassi di continenza e potenza nei pazienti sottoposti a tecnica nerve sparing classica.

Il recupero della potenza sessuale si è visto essere strettamente correlato all'età del paziente e alla funzione sessuale pre operatoria. Pertanto casistiche altamente selezionate riportano tassi di potenza sessuale prossimi al 97% dei casi (49).

La tecnica intrafasciale è associata ad un elevato tasso di margini chirurgici positivi. Curto et al.(50) riportano tassi di margini positivi del 30,7% (127\413) pur avendo un'esperienza di oltre 2800 procedure. Stolzenburg (47) riporta tassi di margini chirurgici pari al 4,5% nei pT2, mentre nei pT3 (5/17) il tasso dei

margini chirurgici positivi sale al 29,4%. Touijer et al.(51) hanno valutato l'effetto della curva di apprendimento sul tasso di margini chirurgici positivi dimostrando che il rischio decresce dal 17,3% per il primo paziente al 7,5% per il 301° paziente.

La nostra esperienza iniziale con la prostatectomia radicale intrafasciale ha dato dei risultati incoraggianti sia dal punto di vista funzionale che oncologico. Rispetto alla letteratura citata i risultati in termini di potenza e continenza sono praticamente sovrapponibili. In controtendenza sembrerebbe l'assenza di margini chirurgici positivi: tuttavia questo potrebbe essere giustificato dal fatto che il numero di pazienti ad oggi trattato è ancora esiguo.

Dai risultati di Stolzemburg l'età sembrerebbe un parametro predittivo per il recupero della funzionalità erettile: pazienti con età inferiore a 55 anni hanno percentuali di recupero a 12 mesi prossime al 90% mentre i pazienti con età >65 aa hanno tassi di recupero della funzione sessuale del 61,9%.(47)

La laparoscopia offre un vantaggio nell'esecuzione della tecnica intrafasciale: sebbene con la chirurgia laparoscopica robot assistita ci sia una visione 3D e 6 gradi di libertà nei movimenti, la laparoscopia consente di non perdere comunque la sensibilità tattile degli strumenti. Per il resto le due metodiche sembrerebbero praticamente sovrapponibili sia dal punto di vista degli outcome funzionali che oncologici. Un vantaggio per quanto riguarda la chirurgia robotica

risiede nella più bassa curva d'apprendimento rispetto alla chirurgia laparoscopica.

8.5 Conclusioni

La prostatectomia radicale nerve sparing intrafasciale è un'evoluzione della tecnica nerve sparing classica. Sulla base dei risultati della letteratura e dei nostri risultati iniziali incoraggianti sia in termini funzionali sia sull'outcome oncologico proponiamo tale intervento in pazienti accuratamente selezionati e fortemente motivati a conservare la funzionalità sessuale.

Bibliografia

1. Landis SH, Murray T, Golden S, Wingo PA. *Cancer statistics*, 1999. CA Cancer J Clin 1999: 49, 8-31
2. www.progettoncologia.cnr.it
3. Wynder EL, Mabuchi K, Whitmore WF. *Epidemiology of cancer of the prostate*. Cancer 1971: 28, 344-360
4. Breslow N, Chan CW, Dhom G. *Latent carcinoma of prostate of autopsy in seven areas*. Int J Cancer 1977: 20, 680-668
5. Guileyardo JM, Johnson WD, Welsh RA, Akazaki K, Correa P. *Prevalence of latent prostate carcinoma in two U.S. populations*. J Nati Cancer Inst 1980: 65, 311-316
6. Yatani R, Chiusa I, Akasaki K. *Geographic pathology of latente prostatic carcinoma*. Int J Cancer 1982: 29, 611-616
7. Yatani R, Shiraishi T, Nakakuki K. *Trends in frequency of latent prostate carcinoma in Japan from 1965-1979 to 1982-1986*. J Nati Cancer Inst 1988: 80, 683-687
8. Sakr WA, Grignon DJ, Crissman JD. *High grade prostatic intraepitheliali neoplasia (HGPIN) and prostatic adenocarcinoma between the age of 20-69: an autopsy study of 249 cases*. In Vivo 1994: 8, 439-443
9. Baron E, Angrist A. *Incidence of occult adenocarcinoma of the prostate*. Arch Pathol 1941: 32, 787-793

10. Landis SH, Murray T, Golden S, Wingo PA. *Cancer statistics, 1999.* CA Cancer J Clin 1999: 49, 8-31 113

11. Parkin DM, Pisani P, Ferlay J. *Global cancer statistics.* CA Cancer J Clin 1999: 49, 33-64

12. Brawley OW, Giovannucci E, Kramer BS. *Epidemiology of prostate cancer. In Comprehensive Textbook of Genitourinary Oncology.* 2nd Ed. Edited By Vogelzang NJ, Scardino PT, Shippley PT, Shippley WV Coffey DS Philadelphia: Lippincott, 2000, pp. 533-544

13. Haenszel W, Kurihara M. *Studies of Japanese migrants. Mortality from cancer and other disease among Japanese in the United States.* J Nati Cancer Inst 1968: 40, 43-68

14. Blair A, Fraumeni JF jr. *Geographic patterns of prostate cancer in the United States.* J Natl Cancer Inst: 61, 1379-1978

15. Winkelstein W jr., Ernest VL. *Epidemiology and etiology.* In Murphy GP (ed) Prostatic Cancer Littletan, Ma: PSG Publishing Company 1979: 1-7

16. Ernest VI, Selvin S, Brown SM et al. *Occupation and prostate cancer. A rewiew and retrospective analysis based on death certificates in two Californian countries.* J Occup med: 21, 175-1979

17. Winkelstein W jr., Kantar S. *Prostatic cancer: relationship to suspended particulate air pollution.* Ann J Pubblic Health: 59, 1134-1969

18. Steinberg GD, Carter BS, Beaty TH. *Family history and the risk of prostate cancer*. Prostate 1990: 17, 337-347
19. Walsh PC, Partin AW. *Family history facilitates the early diagnosis of prostate carcinoma*. Cancer 1997: 80, 1871-1874 114
20. Brawley OW, Giovannucci E, Kramer BS *Epidemiology of prostate cancer*. In Conprehensive Textbook of Genitourinary Oncology. 2nd Ed. Edited by Vogelzang NJ, Scardino PT, Shippley PT, Shippley WV Coffey DS Philadelphia: Lippincott, 2000, pp. 533-544
21. Hsing AW, Mc Laughglin JK, Schuman LM. *Diet, tabacco use and fatal prostate cancer: results from the Lutheran Brotherhood Cohon Study.* Cancer Res. 1990: 50, 3836-3840
22. Giovannucci E, Rimm EB, Ascherio A. *Smoking and risk of total and fatal prostate cancer in United States health professionals.* Cancer Epidemiol Biomarkers Prev 1999: 8(4 Pt 1), 277-282
23. Platz EA, Kantoff PW, Giovannucci E. *Epidemiology and risk factors for prostate cancer*. In Current Clinical Urology: Management of prostate cancer. Edited by Klein EA Totowa, NJ: Humana Press, 1999, pp 19-45
24. Catalona WJ, Scott WW. *Carcinoma of prostate*. In Walsh OC, Gittes RF, Permutter OD, Stamey TA eds. Campbell's Urology, Sthed. New York, NK: WB Sounders CO 1986, 1463-1534

25. Centifano YM, Kaufman, Zam Zs et al Herpes virus particles in prostatic carcinoma cell. J Virol 1973: 12, 1608

26. Longe DJ, Kummer JF, Mortley DP. Citomegalo *Virus in Seman: persistence and demostration in extracellular fluids.* N Engl J Med 1974: 291, 121-123

27. Mc Neal JE. *The zonal anatomy of the prostate*. Prostate 1981:**2**, 35-49

28. Walsh PC, Donker PJ. *Impotence following radical prostatectomy: insight into etiology and prevention.* J Urol 1982: **128**,492-497

29. Walsh PC. *Anatomic radical prostatectomy: evolution of the surgical technique*. J Urol 1998: **160** (6 Pt 2), 2418-2424

30. Kourambas J, Angus DG, Hosking P,Chou ST. *A histological study of Denonvilliers' fascia and its relationship to the neurovascular bundle.* Br J Urol 1998; 82: 408–10

31. Costello AJ, Matthew B, Owen J.C. *Anatomical studies of the neurovascular bundle and cavernosal nerves.* B J U 2004; 9 4: 1071 – 1076

32. Remzi M, Fong YK, Dobrovits M, Anagnostou T, Seitz C, Waldert M, Harik M, Marihart S, Marberger M, Djavan B. *The Vienna Nomogram: validation of a novel biopsy strategy defining the optimal number of cores based on patient age and total prostate volume.* JUrol 2005; 174:1256-60

33. Leman Es, Cannon GW, Trock BJ, Sokoll LJ, Chan DW, Mangold L, Partin AW, Getzenberg RH. *EPCA-2 a highly specific serum marker for prostatic cancer*. Urology 2007;69(4):714-20

34. Makarov DV, Trock BJ, Humphreys EB, Mangold LA, Walsh PC, Epstein JI, Partin AW. *Updated nomogram to predict pathologic stage of prostatic cancer given prostatic specific antigen level, clinical stage, and biopsy Gleason Score (Partin Tables)based on case from 2000 to 2005*. Urology 2007 Jun; 69(6):1095-101.

35. Epstein JI. *Pathological assessment of the surgical specimen*. Urol Clin North Am 2001: 28, 567-594

36. Tward JD, Lee CM, Pappas LM, Szabo A, Gaffney DK, Shrieve DC. *Survival of men with clinically localized prostatic cancer treated with prostatectomy, brachytherapy, or no definitive treatment: impact of age at diagnosis*. Cancer 2006 Nov 15;107(10):2392-400

37. Jani AB, Hellman S. *Early prostate cancer: clinical decision-making*. Lancet 2003: 361, 1045-1053

38. Walsh PC, Donker PJ. *Impotence following radical prostatectomy: insight into etiology and prevention*. J Urol 1982;128:492–7.

39. Lepor H, Gregerman M, Crosby R, Mostofi FK, Walsh PC. *Precise localization of the autonomic nerves from the pelvic plexus to the corpora*

cavernosa: a detailed anatomical study of the adult male pelvis. J Urol 1985;133:207–12.

40. Montorsi F, Briganti A, Salonia A, Rigatti P, Burnett AL. *Current and future strategies for preventing and managing erectile dysfunction following radical prostatectomy.* Eur Urol 2004;45(2):123-33

41. Ficarra V, Cavalleri S, Novara G, Aragona M, Artibani W. *Evidence from robot-assisted laparoscopic radical prostatectomy: a systematic review.* Eur Urol 2007; 51(1):45-55

42. Menon M, Shrivastava A, Kaul S, Badani KK, Fumo M, Bhandari M, Peabody JO. *Vattikuti Institute prostatectomy: Contemporary Technique and analysis of results.* Eur Urol 2007;51(3):648-57

43. Walsh PC. *Anatomical studies of the neurovascular bundle and cavernosal nerves.* J Urol 2005;174(2):566

44. Zvara P, Spiess PE, Merlin SL, Begin LR, Brock GB. *Neurogenic erectile dysfunction: the course of nicotinamide adenine dinucleotide phosphate diaphorase-positive nerve-fibres on the surface of the prostate.* Urology 1996;447:146–51.

45. Takenaka A, Murakami G, Soga H, Han S-H, Arai Y, Fujisawa M. *Anatomical analysis of the neurovascular bundle supplying penile cavernous tissue to ensure a reliable nerve graft after radical prostatectomy*. J Urol 2004; 172:1031–5.

46. Yucel S, Erdogru T, Baykara M. *Recent neuroanatomical studies on the neurovascular bundle of the prostate and cavernosal nerves: clinical reflections on radical prostatectomy*. Asian J Androl 2005;7:339–49

47. Stolzenburg JU , Rabenalt R, Do M, Schwalenberg T, Winkler M, Dietel A, Evangelos Liatsikos. Intrafascial nerve sparing endoscopic extraperitoneal radical prostatectomy. Eur Urol 2008; 53(5):931-40

48. Kiyoshima K, Yokomizo A, Yoshida T, et al. *Anatomical features of periprostatic tissue and its surroundings: histological analysis of 79 radical retropubic prostatectomy specimens*. Jpn Clin Oncol 2004;34:463–8.

49. Savera AT, Kaul S, Badani K, Stark A, Shah NL, Menon M. *Robotic radical prostatectomy with the ‘‘veil of Aphrodite’’technique: histologic evidence of enhanced nerve sparing*. Eur Urol 2006;49:1065–74.

50. Curto F, Benijts J, Pansadors S, et al. *Nerve sparing laparoscopic radical prostatectomy: Our technique*. Eur Urol 2006;49:344–52

51. Touijer K, Kuroiwa K, Vickers A, et al. *Impact of a multidisciplinary continuous quality improvement program on the positive surgical margin rate after laparoscopic radical prostatectomy*. Eur Urol 2006;49:853–8.