

UNIVERSITA' DEGLI STUDI DI CATANIA

FACOLTA' DI MEDICINA E CHIRURGIA

DOTTORATO DI RICERCA IN TRAUMATOLOGIA

XXIV CICLO

Dr. Giuseppe Lomeo

I TRAUMI DEL TERZO MEDIO DELLA FACCIA

TESI DI DOTTORATO

COORDINATORE

Prof. A. Buffone

TUTOR:

Prof. R. Perrotta

TRIENNIO 2008 - 2011

- ***INTRODUZIONE*** ***Pag. 1 - 8***
- ***ANATOMIA DEL TERZO MEDIO DELLA FACCIA*** ***Pag. 9 - 26***
- ***APPROCCIO INTERDISCIPLINARE AL PAZIENTE
CON TRAUMA MAXILLO-FACCIALE*** ***Pag. 27 - 32***
- ***CLASSIFICAZIONE DELLE FRATTURE FACCIALI*** ***Pag. 33 - 35***
- ***DIAGNOSTICA CLINICO – STRUMENTALE*** ***Pag. 36 - 46***
- ***LESIONI DEI TESSUTI MOLLI*** ***Pag. 47 - 57***
- ***TRATTAMENTO CHIRURGICO
DELLE FRATTURE FACCIALI*** ***Pag. 58 - 72***
- ***APPENDICE I, II*** ***Pag. 73 - 81***
- ***BIBLIOGRAFIA*** ***Pag. 82 – 92***

“LA CHIRURGIA MAXILLO-FACCIALE, DAGLI ESORDI AI GIORNI NOSTRI”

L'effettuazione di interventi chirurgici è stata documentata in epoca antichissima fra gli *Assiro-Babilonesi*. I chirurghi di questo popolo eseguivano già intorno al 2000 a.c. vari tipi di interventi, fra cui alcuni anche con finalità estetiche come l'asportazione di tumori cutanei deformanti.

Oltre alla civiltà Babilonese, anche quella *Egizia* (3000-1000 a.c.) ha grandemente contribuito allo sviluppo embrionale delle pratiche chirurgiche; i medici Egizi sono largamente accreditati come i primi ad avere sviluppato tecniche di chirurgia plastica. Le fonti più importanti sulle conoscenze chirurgiche di quell'epoca sono due: il *Papiro Ebers* (datato approssimativamente intorno al 3200 a.c., attualmente in custodia presso l'Università di Lipsia) ed il *Papiro Edwin Smith*, probabilmente risalente al 2500 a.c.. Questi, contengono molte descrizioni di interventi chirurgici, tra i quali il trattamento dei traumi facciali, incluso il trattamento di fratture mandibolari e nasali, che veniva effettuato con metodi di fissazione interna stabile dell'osso; era molto progredita anche la tecnica di sutura delle ferite, e sembra che durante il Nuovo Regno (1551-1306 a.c.) siano stati tentati anche interventi di applicazione di lembi dermici per la riparazione di perdite di sostanza del naso.

SUSHRUTA ED IL METODO INDIANO

I principi dell'antica medicina Indiana, denominata *medicina Ayurvedica* (dal Sanscrito *Ayur* = vita e *Veda* = conoscenza o scienza) sono contenuti nei sacri testi degli Hindu, i quattro Vedas (Rig, Yajur, Sama e Atharva Veda), scritti secondo gli esperti intorno al 1500 a.c.. Nei Veda sono descritte numerose tecniche chirurgiche, soprattutto nel *Sushruta Samhita*, considerato a ragione il primo vero trattato di chirurgia plastica della storia dell'uomo, che è datato intorno al 600 a.c. Nel suo trattato Sushruta, dedica ampio spazio alla chirurgia plastica, riferendo come gli indiani Koomas praticassero interventi di rinoplastica ricostruttiva già nel 1500 a.c. circa. Essi avevano trovato valide soluzioni chirurgiche per riparare la perdita parziale della piramide nasale, ma eseguivano anche interventi di ricostruzione di labbra ed orecchie. La vasta esperienza accumulata in questo tipo di ricostruzioni era dovuta alla necessità di effettuare molti interventi dello stesso

genere: era infatti costume degli antichi Indiani amputare il naso ai soldati dei popoli vinti in battaglia; inoltre l'amputazione del naso era la pena riservata in tempo di pace ai trasgressori delle "Leggi di Manù", il più antico codice religioso, politico e sociale dell'India antica. Le mutilazioni erano anche la punizione prevalente per l'adulterio: alle mogli infedeli veniva di regola amputato il naso e spesso anche le labbra; veniva anche praticata l'auto-amputazione con taglio del naso da parte di donne che desideravano proteggere il loro onore deturpandosi. Tutte queste abitudini fornivano ai medici Indiani molte occasioni per ricostruire un naso amputato, e gli interventi di rinoplastica ricostruttiva divennero di routine; i metodi ricostruttivi più utilizzati descritti dal Sushruta Samhita sono l'impiego di lembi dermo-epidermici peduncolati di vicinanza allestiti dalla guancia con successiva interruzione del peduncolo dopo lo sviluppo di anastomosi vascolari locali da parte dei tessuti del lembo, ma soprattutto l'utilizzazione di un lembo frontale centrale singolo, che veniva dapprima modellato sulla base dell'entità della perdita di sostanza del naso, e quindi ruotato verso il basso sul suo peduncolo fino a colmare la perdita di sostanza ed a ricostruire il profilo della punta del naso e la columella, fornendo allo stesso tempo un adeguato spessore nella zona delle ossa nasali e delle cartilagini laterali. Questa seconda tecnica ebbe così tanto successo da essere ripresa nei secoli successivi da molte altre civiltà (Greci, Arabi, Bizantini) ed è sopravvissuta fino ai nostri giorni, con la denominazione di Metodo Indiano di rinoplastica correttiva.

IL PERIODO GRECO-ROMANO

Durante il periodo Ellenistico le due più importanti scuole di chirurgia della Grecia furono sicuramente la scuola di Cnido e di Kos, nate e sviluppatasi nel V secolo a.c.; fu però la scuola di Kos, sia per la larghezza di vedute che per le ottime intuizioni che caratterizzavano coloro che vi appartenevano, a distinguersi nettamente da tutte le altre. Il suo fondatore fu *Ippocrate* (460-375 a.c. circa), universalmente riconosciuto come il padre della medicina moderna. L'insieme dei libri attribuiti ad Ippocrate va sotto il nome di *Corpus Hippocraticus*: si tratta di 53 opere per un totale di 72 libri che furono raccolti e conservati dai bibliotecari Alessandrini nel III secolo a.c.; nelle opere del *Corpus* fra i vari argomenti trattati (anatomia, fisiologia, patologia, ostetricia, etica medica, ecc.) sono contenute anche nozioni di chirurgia ricostruttiva. Gli interventi chirurgici, eseguiti avvalendosi fra l'altro di uno strumentario chirurgico ben fornito con numerosi coltelli e bisturi di varie dimensioni, comprendevano vari tipi di trattamento delle fratture e delle deformità della piramide nasale, nonché delle fratture medio-facciali. Il metodo utilizzato da Ippocrate per il trattamento delle deformità nasali e delle fratture scomposte con deviazione del naso consisteva nella frattura e nel-

l'infossamento dello scheletro, che veniva poi risollevato con l'ausilio di una speciale spatola, ponendolo in posizione più corretta e meglio orientata; esso veniva poi immobilizzato con impacchi interni e con il posizionamento di stecche dorsali rigide. Nelle sue opere Ippocrate descrive anche i metodi per la riduzione delle lussazioni della mandibola e per il trattamento delle fratture mandibolari attraverso la legatura dei denti e l'immobilizzazione dell'osso mascellare. Nell'epoca *dell'antica Roma* il periodo di maggior sviluppo e splendore della medicina e delle tecniche chirurgiche coincise con l'inizio dell'Età Imperiale. La figura di maggior spicco del primo periodo imperiale, fu *Aulo Cornelio Celso* (14 a.c.-37 d.c.): questo importante personaggio visse sotto i regni di Ottaviano e di Tiberio, ed è stato il primo medico ad introdurre ed a scrivere di tecniche di chirurgia ricostruttiva nel continente Europeo .

Il suo lavoro più importante è il "*De Re Medica*", un testo in Otto volumi in lingua latina che egli finì di scrivere nel 30 d.c.; nel manoscritto troviamo informazioni sulla tecnica dei lembi cutanei di avanzamento per la riparazione delle perdite di sostanza del volto compreso il naso. Celso effettuò anche interventi di rinoplastica con rimodellamento delle narici ed interventi di otoplastica, essendo probabilmente il primo chirurgo plastico dell'antichità ad utilizzare dei lembi ad isola con peduncolo sottocutaneo nei suoi interventi ricostruttivi.

Un altro illustre medico dell'Età Imperiale Romana fu *Claudio Galeno* (129 d.c.- 201 d.c.), nelle sue opere (si calcola che abbia scritto più di 400 volumi, molti dei quali sono andati purtroppo perduti) egli descrive varie operazioni di ricostruzione del volto, fra cui devono essere ricordate la chiusura della fessura congenita del labbro superiore, del pavimento della narice e la ricostruzione del naso.

IL PERIODO TARDO-ROMANO ED IL MEDIOEVO

Dopo la nascita dell'Impero Romano d'Oriente e lo spostamento della capitale a Costantinopoli, Bisanzio divenne anche il nuovo centro culturale del mondo Romano. Tra i chirurghi più famosi di questo periodo si deve ricordare *Oribasio* (325-403 d.c.); egli nella sua opera *Synagoguae Medicae*, un'enciclopedia medica di più di 70 volumi, tratta della ricostruzione dei difetti facciali.

Durante l'impero bizantino la figura medica di maggiore spicco fu sicuramente rappresentata da Paolo di Egina (625-690 d.c.): nel suo lavoro, *Editio Princeps*, egli descrive nel dettaglio il trattamento delle fratture nasali, della mascella e gli interventi di cheiloplastica.

La pratica dei metodi di ricostruzione facciale e delle altre procedure di chirurgia plastica ricostruttiva continuò anche per tutto il primo periodo del medioevo. Dopo l'invasione delle tribù Barbariche e la caduta di Roma, la diffusione di credenze religiose che sostenevano che

la fede e le preghiere fossero l'unica arma contro le malattie e le sofferenze determinò un brusco arresto dei progressi medici ed in generale di tutta la scienza. È necessario attendere il XV secolo perché la riscoperta delle tecniche di chirurgia plastica iniziò a diventare una procedura diffusa; essa deve la sua rinascita non soltanto allo scopo di soddisfare esigenze di riparazioni belliche o punitive, ma anche come necessità di riparare lesioni deturpanti provocate da malattie che colpirono l'Europa in forma epidemica con vere e proprie pestilenze, come la lebbra e la sifilide.

IL PERIODO DEL RINASCIMENTO

Il Rinascimento segnò la fine del buio periodo Medioevale ed anche la chirurgia plastica risentì in modo favorevole di questo fervore scientifico. La rinascita della chirurgia ricostruttiva ha sia origini orientali che occidentali; a questo proposito si ricorda l'opera del medico Arabo *Serafeddin Sabuncuoglu* (1385-1468 d.c.), autore del primo trattato di chirurgia della letteratura Turco-Islamica, il "Chirurgia Imperiale" (*Cerrahiyet-ul-Haniyye*). Egli sviluppò numerose interessanti tecniche di chirurgia maxillo-facciale, essendo uno dei primi a descrivere il trattamento di una varietà di fratture facciali distinte; si occupò anche del trattamento chirurgico delle alterazioni palpebrali, ed i principi basilari dei suoi metodi di correzione chirurgica dell'entropion e dell'ectropion rimangono in uso ancora oggi. Un altro importante contributo alla rinascita della chirurgia plastica fu quello fornito dai membri della famiglia Branca, che vissero ed operarono nella Sicilia del XV secolo. Il più anziano dei due, *Gustavo Branca*, si stabilì a Catania nei primi anni del XV secolo, forse proveniente dalla Provenza. Gustavo Branca, effettuava operazioni di rinoplastica usando il metodo Indiano di ricostruzione;

Scomparsi i Branca, la disciplina della chirurgia ricostruttiva tornò ad essere dominata dalla figura ambigua del barbiere-chirurgo, che praticava quest'arte in maniera empirica e senza avere un'istruzione scolastica né tanto meno conoscenze mediche specifiche. Si deve attendere la fine del XV secolo e l'inizio del XVI per sentire ancora parlare di chirurgia ricostruttiva praticata da medici illustri; in quest'epoca il centro principale di attività diventò la Calabria, dove praticavano i membri della *Famiglia Vianeo*, originaria di Meida ma trasferitasi a Tropea. I Vianeo erano degli esperti negli interventi di rinoplastica ricostruttiva, che praticavano utilizzando il metodo Italiano di ricostruzione. L'opera di questa famiglia divenne molto famosa ed apprezzata in tutta Italia, diffondendosi anche oltre la penisola, tanto da essere conosciuta con il termine di "Magia Tropeasium". Anche i Vianeo, come i Branca, mantenevano il più stretto riserbo sulla loro attività e sulle modalità dei loro interventi; abbiamo comunque notizie sulle loro tecniche da diverse fonti illustri. Un altro

importante personaggio che contribuì con i suoi scritti alla divulgazione delle tecniche di chirurgia ricostruttiva fu sicuramente Gaspare Tagliacozzi.

GASPARE TAGLIACOZZI ED IL METODO ITALIANO

Gaspare Tagliacozzi è universalmente riconosciuto come il padre della chirurgia plastica Italiana e come il principale antesignano della moderna chirurgia plastica e ricostruttiva, avendo il merito di aver innalzato gli interventi chirurgici di rinoplastica, che avevano già trovato dei cultori a Catania ed a Tropea, dal livello di operazioni empiriche a quello di procedimenti scientifici, e di aver codificato questo processo in un testo scritto. Si occupò, infatti, delle tecniche di rinoplastica ricostruttiva, i cui studi erano anche nel corso del XVI secolo fortemente stimolati in Italia da diversi fattori: i frequenti combattimenti e duelli all'arma bianca per le strade, la diffusione endemica della sifilide (caratteristica, soprattutto nella forma congenita, è l'estesa distruzione delle cartilagini nasali con conseguente infossamento del naso) e la legge di Papa Sisto V che infliggeva l'amputazione del naso ai ladri ed alle donne adultere. Il lavoro di Gaspare Tagliacozzi culminò nel 1597 con la pubblicazione a Venezia (seguita subito dalla pubblicazione a Francoforte nel 1598) della sua opera, il "*De Curtorum chirurgia per insitionem*": questo testo, ampiamente illustrato, è da considerarsi il primo vero trattato di chirurgia ricostruttiva, non limitandosi infatti il testo alla ricostruzione del naso ma trattando anche, per esempio, quelle del labbro e delle orecchie. Carpe, primo traduttore dell'opera del Tagliacozzi, effettuò la prima rinoplastica moderna con il metodo da lui descritto, che in suo onore fu più tardi denominato Metodo Italiano; la consacrazione definitiva del maestro Italiano si ebbe poi nel 1818, quando Cari Von Graefe pubblicò il suo trattato di chirurgia plastica, che permise la conoscenza e la diffusione del Metodo Italiano in Germania ed in tutto il mondo.

L'interesse generato dalla rinoplastica ricostruttiva stimolò la creazione e lo sviluppo di molte altre tecniche riguardanti la chirurgia plastica del volto.

Un giovane contemporaneo di Graefe, Dieffenbach, si interessò particolarmente alle tecniche di ricostruzione nasale, riuscendo a dimostrare l'importanza di un reintervento per migliorare i rapporti e le simmetrie del naso.

Nel 1842 Serre pubblicò "*Traité sur l'art de restaurer les déformités de la face*" (trattato sull'arte della riparazione delle deformità facciali) e fu inoltre il principale esponente del famoso "metodo francese" riguardante varie tecniche chirurgiche sui lembi d'avanzamento.

Importantissimo fu comunque tutto il periodo a partire dalla metà del XIX secolo; caratterizzato da innumerevoli scoperte scientifiche e tecniche, la medicina fu infatti

condizionata in modo positivo dalle acquisizioni di scienze quali la fisica, la chimica e la matematica. In questo clima di fermento scientifico, la figura del chirurgo, fino a questo momento in posizione subalterna rispetto a quella ritenuta più nobile del medico, iniziò a conquistare maggiore dignità.

Il dolore aveva sempre limitato la chirurgia, tanto che il paziente doveva essere immobilizzato da aiutanti robusti; l'uso dell'alcool, dell'oppio, della radice di mandragora, delle spongie soporifere, infatti, non erano sufficienti a diminuire adeguatamente la sensibilità dolorifica. In questo periodo, grazie ad alcune scoperte della chimica, vennero introdotte sostanze gassose come i cosiddetti gas esilaranti (l'etere, il cloroformio) che aprirono nuove frontiere al progresso della chirurgia.

Il salto di qualità decisivo per la chirurgia fu infine dato dalla conquista dell'asepsi e dell'antisepsi. Nella seconda metà del secolo, pur tra pareri discordanti, qualcuno iniziò a notare prognosi postoperatorie migliori se prima dell'intervento si utilizzava acqua di cloro per lavarsi le mani; nel 1878 si introdusse la bollitura degli strumenti e nel 1891 la sterilizzazione a secco; sempre in quegli anni apparvero sui campi operatori i primi guanti di gomma a coprire le mani dei chirurghi ed a cavallo dei due secoli la preparazione della cute da incidere veniva effettuata con pennellature di tintura di iodio. Grazie a queste innovazioni si superò il rischio delle febbri e delle infezioni postoperatorie.

L'INIZIO DEL XX SECOLO, IL PERIODO DELLA CRESCITA

La Prima Guerra Mondiale fu sicuramente il punto di partenza per lo sviluppo di quella che viene considerata la moderna chirurgia plastica. La chirurgia, resa sempre più sicura ed affidabile grazie anche ai nuovi farmaci, arricchiva sempre di più il suo strumentario (pinze emostatiche, elettrocauteri, fili assorbibili, lampade scialitiche, placche, viti e chiodi di acciaio).

La presenza di una vasta casistica di pazienti con ferite d'arma da fuoco sul viso negli ospedali militari richiese l'organizzazione di centri specializzati; una delle figure che riconobbe l'importanza del trattamento combinato delle fratture maxillo-facciali fu Harold Gillies. Quest'ultimo ebbe come aiuto un ufficiale dentista, Kelsey Fry, che applicò diverse tecniche odontoiatriche ai principali problemi di ricostruzione maxillo-facciale. Altre importanti innovazioni furono introdotte da Kazanjian, un chirurgo dentista che si era arruolato come volontario nella prima unità di soccorso britannico. Kazanjian applicò le sue conoscenze nel settore protesico per il primo trattamento di ferite d'arma da fuoco sul viso e perfezionò inoltre il metodo di fissaggio dei frammenti mandibolari.

Si può quindi considerare che la Prima Guerra Mondiale fu l'inizio dell'era durante la quale la chirurgia plastica divenne una specialità chirurgica: dopo la guerra i congressi nazionali ed internazionali cominciarono ad includere nei loro programmi scientifici documentazioni concernenti i metodi di trattamento delle vittime di guerra e delle nuove procedure di chirurgia cranio-maxillo-faciale.

Comparvero inoltre svariate pubblicazioni, una delle più importanti fu *“La Revue maxillo-faciale”*(1919/1920) con i contributi di chirurghi e dentisti che avevano operato in guerra. Sempre nel 1919 fu pubblicato da John Staige Davis il primo libro di testo americano dal nome *“Plastic surgery-Its Principles and Practice”*.

Un altro testo fu *“Plastic Surgery of the Face”*(1920) scritto da Gillies e punto di partenza per molte generazioni di chirurghi.

Nel 1922 Blair con *“Reconstructive Surgery of the Face”* illustrò gli alti livelli di competenza acquisiti nella ricostruzione dei traumi facciali.

Gillies e Blair ebbero una grande influenza nello sviluppo della chirurgia plastica, non solo nei paesi di lingua inglese ma in tutto il mondo. La loro influenza infatti non fu unicamente di carattere scientifico ma contribuì a modellare questa specialità chirurgica nelle attuali linee organizzative.

Il periodo tra le due guerre vide la nascita delle più vecchie società di chirurgia plastica: *“The American Association of Oral and Plastic Surgeons”* istituita nel 1921, società che fu poi chiamata *“American Association of Plastic Surgeons”* nel 1941.

Con la Seconda Guerra Mondiale le acquisizioni scientifiche della chirurgia plastica e ricostruttiva aumentarono notevolmente, grande impeto fu dato allo sviluppo della chirurgia della mano e al trattamento delle ustioni, per non dimenticare i grandi progressi nella ricerca sul trapianto di tessuti.

La scuola istituita da Gillies fu seguita da Mc Indoe, alunno e parente del primo, che introdusse l'utilizzo di innesti di cute *“split-thickness”* sia per i primi soccorsi che per il trattamento definitivo delle perdite di sostanza nella regione periorbitale. Successivamente Converse nel 1942 perfezionò la tecnica *“scalping flap”* per la ricostruzione del naso.

A differenza dei pionieri della chirurgia maxillo-faciale della Prima Guerra, i loro successori continuarono ad esercitare nel loro campo specifico, questo perché avevano dimostrato l'efficienza della specialità ed erano riusciti ad incrementare notevolmente la richiesta da parte del pubblico. Gli anni del dopoguerra furono caratterizzati da un aumento dell'enfasi nella ricerca, meglio illustrata da Gibson e Medawar (1943). La fine degli anni 60 e i primi anni 70 possono essere ricordati come l'età d'oro della chirurgia plastica, al 4° congresso internazionale di chirurgia plastica e ricostruttiva Paul Tessier e colleghi presentarono nuove

tecniche di chirurgia cranio-maxillo-faciale rivoluzionando l'approccio chirurgico per la correzione delle gravi deformità.

La specialità crebbe rapidamente e nel 1983 fu fondata “*The International Society of Craniomaxillofacial Surgery*”. Sarebbe infine arduo descrivere in modo organico e compiuto anche solo i principali progressi degli ultimi decenni, visto il susseguirsi di studi, ricerche e scoperte in ogni settore della chirurgia, tali da rendere superate ed obsolete le nuove acquisizioni anche a distanza di pochi anni.

ANATOMIA DEL TERZO MEDIO DELLA FACCIA

CRANIO

E' un complesso osseo nel quale si considerano una parte dorsale e rostrale, la scatola cranica, ed una parte ventrale e caudale, il massiccio facciale. Si distinguono ossa proprie ed ossa che sono in comune alle due parti.

La **scatola cranica** è nell'insieme costituita da una base e da una volta.

Partecipano alla formazione della base parte dell'osso occipitale, delle due ossa temporali, dello sfenoide, dell'etmoide e del frontale.

La volta è invece formata da parte dell'occipitale e delle ossa temporali, delle ossa parietali e da parte dello sfenoide e del frontale.

IL **massiccio facciale**, è costituito dallo sfenoide, dall'etmoide e dal vomere, che sono ossa impari e mediane, e da numerose ossa pari, quali le nasali, le lacrimali, le mascellari, i cornetti inferiori, le ossa zigomatiche e palatine. All'insieme di queste ossa che si congiungono per mezzo di articolazioni immobili a costituire il massiccio facciale, si aggiunge la mandibola che invece si articola per diartrosi con l'osso temporale.

La suddivisione della testa secondo due piani orizzontali, di cui uno passante per le suture zigomatico-frontali e l'altro per il piano oclusale delle arcate dentarie, permette di distinguere un terzo superiore, medio ed inferiore della faccia (Fig 1 Appendice II). La traumatologia maxillo-facciale si occupa delle lesioni del terzo medio ed inferiore che pertanto prenderemo di seguito in considerazione.

ANATOMIA DEL TERZO MEDIO DELLA FACCIA.

Questa regione è costituita dalle strutture comprese tra il tetto dell'orbita ed il labbro superiore. Le strutture anatomiche che considereremo sono rappresentate da:

- Orbita
- Naso
- Guance
- Labbro superiore

ORBITA

LE SOPRACCIGLIA

Il sopracciglio, salienza arcuata a concavità inferiore, guarnita di peli, mobile ed espressiva, separa la fronte dalla palpebra superiore, delimitando il bordo orbitario.

E' costituita da tre porzioni mal delimitate:

- Testa: interna ed arrotondata; è la parte più larga, separata dalla sua omologa contro laterale dalla regione inter-sopracciliare, normalmente glabra.
- Corpo: si restringe progressivamente verso l'esterno.
- Coda: esterna, sfilata, variabile in lunghezza.

La cute del sopracciglio, spessa, aderisce ai piani sottostanti rappresentati da:

- Tessuto cellulare sottocutaneo.
- Strato muscolare, con i muscoli frontale (verticale) ed orbicolare (orizzontale) che incrociano le loro fibre ed il muscolo sopraccigliare, più profondo, parallelo al sopracciglio.
- Cuscinetto adiposo, tra lo strato muscolare ed il periostio orbitario, dove decorrono vasi e nervi.

L'irrorazione arteriosa del sopracciglio ha una duplice origine, esterna, dal ramo orbitario superiore dell'arteria temporale superficiale(sistema carotideo esterno); interna, dall'arteria frontale interna, ramo dell'arteria angolare (sistema oftalmico) che da, nel 55% dei casi un ramo sopraccigliare.

LE PALPEBRE

Palpebra superiore

Cute

Si estende dal margine sovraorbitario a quello ciliare. E' attraversata da solchi o pieghe. La piega palpebrale superiore, molto accentuata, è il risultato dell'inserzione cutanea del

muscolo elevatore. Lo strato adiposo sottocutaneo è quasi inesistente, rimpiazzato da uno strato di tessuto connettivo lasso.

Muscolo orbicolare

È un sottile ma importante muscolo scheletrico che giace subito sotto la cute ed è formato da fibre muscolari concentriche che realizzano uno sfintere attorno all'occhio. È innervato da rami del VII nervo cranico ed è responsabile della chiusura dell'occhio. Il muscolo antagonista è l'elevatore della palpebra, innervato dal III nervo cranico. Il muscolo origina da strutture ossee della parete orbitaria mediale e dal tendine cantale mediale. Le fibre formano delle loops concentriche attorno all'occhio e convergono tutte verso il tendine palpebrale interno, visibile e palpabile sotto la pelle, ed esterno, meno ben delimitato.

Setto orbitario e cuscinetti adiposi

In chirurgia palpebrale il punto di repere principale è il **septum**, che divide la palpebra in una lamella anteriore ed una posteriore. Il setto, che si continua nel periostio orbitario, va dalla rima orbitaria al margine superiore del tarso, dove si fonde con l'aponeurosi dell'elevatore. Rappresenta una membrana che separa la palpebra dall'orbita interna e che si oppone alla diffusione dei tumori, delle infezioni e degli ematomi.

Il grasso orbitario giace immediatamente dietro il setto. Classicamente vengono descritti due compartimenti adiposi della palpebra superiore (mediale e centrale) e tre della palpebra inferiore (mediale, centrale e laterale), separati da setti fibrosi.

La porzione laterale della palpebra superiore contiene la ghiandola lacrimale che normalmente giace appena dietro la rima sovraorbitaria.

Apparato elevatore

Comprende, oltre al muscolo elevatore, alcuni elementi anatomici intra e peri orbitari il cui ruolo è importante nella statica e dinamica palpebrale. Il **muscolo elevatore**, innervato dal III nervo cranico, si inserisce alla faccia anteriore del tarso e per mezzo di alcuni tralci fibrosi, alla faccia profonda della cute. Antagonista del muscolo orbicolare dalla palpebra, la sua funzione è essenziale nella elevazione della palpebra.

Gli elementi anatomici annessi sono:

- il **legamento di Withnall**, o legamento sospensorio trasverso superiore, che rappresenta la parte spessa della guaina del muscolo ed è situato alla giunzione muscolo aponeurotica.
- il **muscolo frontale**, che contraendosi partecipa alla elevazione della palpebra; può, così supplire parzialmente al muscolo elevatore.
- il **muscolo di Muller**, è un muscolo corto, liscio, innervato dal simpatico, interposto tra la parte terminale dell'elevatore, da cui trae origine, ed il bordo superiore del tarso; agisce

sinergicamente al muscolo elevatore, contribuendo per 1-2 mm alla elevazione della palpebra.

- il ***muscolo retto superiore***, proviene dalla medesima lamina mesenchimale del muscolo elevatore. Hanno, quindi, in comune l'origine dell'inserzione, della innervazione e delle connessioni aponeurotiche.

La paralisi del retto superiore aggrava la ptosi palpebrale, mentre, quando è sano, può supplire all'elevatore.

Congiuntiva

E' una membrana epiteliale trasparente che ricopre l'area tra le palpebre ed il globo oculare. Si divide in una porzione tarsale, bulbare e del fornice e con le ghiandole lacrimali accessorie e le cellule caliciformi mucipare, che si trovano od hanno uno sbocco prossimo a questi tessuti, contribuisce alla formazione del film lacrimale.

Palpebra Inferiore

La sua struttura è analoga a quella della palpebra superiore. Il principale sistema retrattore è rappresentato dalla *fascia capsulo-palpebrale* che corrisponde all'aponeurosi dell'elevatore della palpebra superiore. Questa struttura origina dal muscolo retto inferiore e si inserisce sul bordo tarsale inferiore della palpebra inferiore; giace posteriormente ai cuscinetti adiposi della palpebra.

Appena dietro alla fascia si trova il *muscolo palpebrale (tarsale) inferiore* che trae origine dal muscolo retto inferiore o dalla fascia capsulo - palpebrale e si inserisce sul bordo inferiore del tarso. E' un muscolo ad innervazione simpatica e corrisponde al muscolo di Muller della palpebra superiore, nonostante sia meno sviluppato di questo.

Il corrispondente del legamento di Withnall della palpebra inferiore è il *legamento sospenditore trasverso di Lockwood*, un ispessimento della fascia di rivestimento dei muscoli obliquo e retto inferiore. Questo legamento, a forma di amaca, sostiene il globo oculare anche quando ampie porzioni del pavimento osseo orbitario vengono rimosse.

VASCOLARIZZAZIONE PALPEBRALE

Le palpebre sono dotate di una ricca rete anastomotica che deriva sia dalle carotidi esterne sia da quelle interne.

La *rete arteriosa*, costituita da ramificazioni dell'arteria oftalmica, forma un cerchio periarterioso interno, costante, a volte doppio.

Medialmente la rete è alimentata da una branca dell'arteria nasale, lateralmente da una branca dell'arteria lacrimale.

La *rete venosa* ha una disposizione satellite a quella della rete arteriosa.

Il *drenaggio linfatico* è *doppio*, uno decorre internamente, a destinazione sottomascellare ed uno decorre esternamente, più importante, a destinazione parotidea.

STRUTTURE LEGAMENTOSE E DI SUPPORTO

Il tarso palpebrale superiore ed inferiore è un'unica struttura difficile da ricostruire con qualsiasi altro tessuto. Consiste di un collagene addensato ed è abbastanza consistente per dare forma e supporto alle palpebre, ma anche abbastanza flessibile per conformarsi alla curvatura del sottostante globo oculare e permettere una facile mobilità: dà origine ad una struttura tendinea che definisce gli angoli cantali mediale e laterale.

L'APPARATO LACRIMALE

E' un complesso sistema di elementi secretori e di dotti drenanti. La congiuntiva contiene le cellule caliciformi secernenti mucina che forma lo strato interno muco proteico del film lacrimale. Un secondo gruppo di ghiandole accessorie (di *Krause e Wolfring*) è presente nello strato sottocongiuntivale. Nello spessore del tarso vi è un terzo gruppo di ghiandole, di *Meibomio*, che producono la componente oleosa e delle ghiandole più piccole: proprio davanti a queste, vicino ai follicoli piliferi, vi sono delle piccole ghiandole denominate *ghiandole palpebrali dello Zeiss e Moll*. Lo strato lipidico superficiale prodotto da queste ghiandole è ritenuto importante nel diminuire il tempo di evaporazione dello strato acquoso del film lacrimale.

La *ghiandola lacrimale principale* è una ghiandola secretoria ad innervazione riflessa posta nella porzione laterale dell'aponeurosi dell'elevatore. L'ammiccamento contribuisce a distribuire il film lacrimale sulla superficie oculare ed a condurlo verso il sistema di drenaggio situato medialmente.

CAVITA' ORBITARIA

Il bulbo oculare e le strutture che ne costituiscono l'apparato motore e l'apparato protettore è accolto nella cavità orbitaria. Questa è una profonda cavità ossea pari, situata nel massiccio facciale, lateralmente alla radice del naso, al confine tra lo splancocranio ed il neurocranio. Ha la forma di una piramide quadrangolare la cui base, anteriore, corrisponde all'apertura della cavità ed il cui apice, posteriore, corrisponde al foro ottico. Gli assi delle due orbite divergono dall'indietro in avanti.

Numerose ossa craniche partecipano alla formazione dell'orbita, nella quale si possono distinguere, oltre alla base ed all'apice, anche un tetto, un pavimento, una parete laterale ed una mediale.

La base od apertura orbitaria ha forma quadrangolare ed è delimitata da un margine superiore, formato dall'osso frontale, da un margine mediale, formato per la massima parte dalla cresta lacrimale anteriore del mascellare, da un margine laterale, dato dall'osso zigomatico e da un margine inferiore, costituito medialmente dal mascellare e lateralmente dallo zigomatico.

Lungo il margine superiore è presente, all'unione del terzo mediale con i due terzi laterali, l'incisura sovraorbitaria attraverso la quale passano il nervo e l'arteria omonimi.

Il tetto dell'orbita è formato nei suoi due terzi anteriori dalla faccia orbitaria dell'osso frontale e nel terzo posteriore dalla piccola ala dello sfenoide. Nel tetto dell'orbita, anteriormente e lateralmente, è presente un'ampia depressione nella quale è accolta la ghiandola lacrimale. La parete laterale o temporale dell'orbita è formata, nel suo terzo anteriore, dalla faccia orbitaria dell'osso zigomatico, nei due terzi posteriori dalla faccia orbitaria della grande ala dello sfenoide.

La parete mediale è per la massima parte costituita dall'osso lacrimale (in avanti) e dalla lamina papiracea dell'etmoide (in dietro); partecipano alla sua formazione anche il processo frontale del mascellare e, posteriormente, la porzione anteriore della faccia laterale del corpo dello sfenoide. Anteriormente la parete mediale presenta una doccia verticale che accoglie il sacco lacrimale (fossa lacrimale).

Il pavimento dell'orbita è formato dalla faccia orbitaria del mascellare e, posteriormente, dal processo orbitario dell'osso palatino; posteriormente e lateralmente esso è delimitato dalla fessura orbitaria inferiore, che continua anteriormente e medialmente con una doccia che si trasforma poi in canale (canale infraorbitario); questo, passando sotto al margine inferiore dell'apertura orbitaria, si apre sulla faccia anteriore del mascellare con il foro infraorbitario. Il canale infraorbitario è percorso dal nervo mascellare, branca del trigemino, e da un ramo dell'arteria mascellare.

Al confine tra il tetto e la parete laterale dell'orbita, tra la piccola e la grande ala dello sfenoide, si trova la fessura orbitaria superiore, attraverso la quale passano i tre rami del nervo oftalmico, altra branca del trigemino, ed i nervi trocleare, abducente ed oculomotore.

All'apice della cavità orbitaria si trova il foro ottico, che dà passaggio al nervo ottico ed all'arteria oftalmica.

Si dà il nome di periorbita al periostio che riveste le pareti della cavità orbitaria.

CORPO ADIPOSO DELL'ORBITA

E' il tessuto adiposo che riempie gli spazi della cavità orbitaria posti tra la periorbita e gli organi in essa contenuti. Il corpo adiposo dell'orbita adempie ad un'importante funzione di sostegno per questi organi ed in modo particolare per il bulbo oculare il quale, tramite la fascia del bulbo, riposa sulla sua parte anteriore.

NASO

La piramide nasale è una struttura osteo - cartilaginea coperta da tessuti molli che comprendono cute, sottocute, muscoli e mucosa.

Presenta due aperture alle basi, le narici esterne, che permettono l'entrata dell'aria nel vestibolo nasale, delimitato posteriormente dalla narice interna, definita pure come valva nasale. Queste strutture controllano il flusso dell'aria nelle fosse nasali proprie, cavità pari separate dal setto nasale. La convergenza e la divergenza delle valve nasali aprono e chiudono le narici interne e con questo sistema controllano il flusso dell'aria nel tratto naso - faringo - tracheale. La fossa nasale drena i seni accessori e la secrezione lacrimale. Una piccola parte della mucosa nasale accanto alla lamina cribriiforme ha una funzione olfattiva.

CUTE

I tegumenti nasali hanno caratteristiche variabili a seconda della razza, dell'età e della costituzione del soggetto. L'aspetto del naso è determinato, oltre che dalle strutture di sostegno, dalle caratteristiche del rivestimento esterno dei tessuti molli. Esiste infatti una notevole differenza tra profilo "cutaneo" esterno e sottostante profilo osteo cartilagineo.

Lo spessore della cute e dei tessuti molli è massimo al solco nasofrontale, minimo al *rhinion*, si accentua gradualmente fino alla *supratip area*, anche la componente muscolare è più sviluppata al solco nasofrontale.

Vasi e nervi decorrono superficialmente nel sottocute.

SMAS NASALE

Il mantello muscolare superficiale che riveste la piramide nasale rappresenta una componente del sistema muscolo-aponeurotico superficiale (SMAS) del naso. Questo rappresenta, per così dire, il "contingente nasale" dello SMAS facciale, strato muscolo - aponeurotico contiguo che ricopre interamente il viso assolvendo un ruolo fondamentale nella mimica facciale.

Lo SMAS nasale è costituito da almeno 5 strati di tessuti molli situati al di sotto del derma:

- *pannicolo adiposo superficiale*: separa il derma dal sottostante piano fibromuscolare.

- *strato fibromuscolare*: corrisponde al piano dei muscoli nasali e della loro guaina di rivestimento. Nelle aree in cui la componente muscolare è assente, le fibre collagene si addensano in fascetti paralleli a costituire delle aponeurosi di collegamento tra i vari muscoli.
- *strato adiposo profondo*: rappresenta il piano di scollamento chirurgico.
- *lamina fibrosa longitudinale*: è una lamina unica costituita dalla fusione del periostio e del pericondrio che rivestono le strutture osteocartilaginee della piramide nasale.
- *legamento intercrurale*: benderella connettivale spessa e resistente tesa tra le due crura mediali in tutta la loro estensione, dal piede della columella al dome. All'apice della punta del naso rinforza e riunisce i due dome delle cartilagini alari.

MUSCOLI

Il naso è ricoperto da una lamina continua di muscoli, connessi reciprocamente da formazioni aponeurotiche. Si tratta di strutture muscolari in genere scarsamente sviluppate, ma non prive di importanza funzionale poiché determinano i movimenti delle componenti cartilaginee della piramide nasale ed influenzano la dinamica della valvola nasale.

L'apparato muscolare è rappresentato dal capo angolare del muscolo quadrato del labbro superiore e dai muscoli nasali e depressore del setto; in corrispondenza della radice si inserisce il muscolo frontale.

VASCOLARIZZAZIONE

Le arterie della piramide nasale provengono dall'arteria mascellare esterna e si anastomizzano con rami dell'arteria oftalmica:

- arteria dorsale del naso: ramo terminale dell'arteria oftalmica.
- arteria dell'ala del naso: ramo terminale della faciale (mascellare esterna) che si anastomizza per mezzo dell'arteria angolare con l'arteria dorsale del naso.
- arteria angolare: ramo anastomotico a decorso verticale lungo la parete laterale del naso.
- arteria labiale superiore: ramo collaterale della faciale da cui si diparte l'arteria del setto
- arteria infraorbitaria: collaterale della mascellare interna.

Fra il lato destro e sinistro della piramide nasale esistono connessioni arteriose anastomotiche.

Il drenaggio linfatico è tributario della vena faciale (tramite la vena faciale anteriore) e del seno cavernoso (tramite le vene oftalmiche).

- la vena faciale anteriore origina dall'angolo mediale dell'occhio come vena angolare, costituitasi dalla confluenza delle vene frontali, della vena sovraorbitaria e della vena

nasofrontale. Questa ultima rappresenta la radice inferiore della vena oftalmica superiore. Un'anastomosi trasversale, arcata venosa nasale, riunisce spesso le due vene angolari sulla radice del naso. La vena faciale anteriore è connessa, tramite un ramo profondo, con il plesso venoso pterigoideo e la vena oftalmica inferiore.

La vascolarizzazione delle cavità nasali proviene dalle arterie palatina discendente e sfenopalatina, rami della mascellare interna, dalle arterie etmoidali anteriori, rami dell'arteria oftalmica e dall'arteria labiale superiore, ramo della mascellare esterna.

Le vene, numerose, terminano posteriormente nelle vene sfenopalatine e nelle vene del palato molle e della faringe, superiormente nella vena oftalmica superiore e anteriormente nella vena faciale anteriore.

INNERVAZIONE

L'innervazione della superficie esterna del naso si divide in motoria e sensitiva: la prima è fornita dal nervo faciale e si distribuisce ai muscoli pellicciai.

La seconda, a livello della piramide nasale, dipende dal nervo oftalmico (radice e dorso) e dal nervo mascellare (lobulo), rispettivamente prima e seconda branca del trigemino.

Il nervo nasociliare, ramo terminale della prima branca, si biforca nei suoi due rami terminali: il nervo infratrocleare che si distribuisce alla radice nasale; il nervo etmoidale anteriore, che con il ramo nasale esterno decorre lungo la faccia profonda dell'osso nasale, fuoriesce dalla fossa nasale tra il margine inferiore dell'osso nasale e la cartilagine triangolare e si distribuisce alla cute del dorso fino alla punta.

Il nervo infraorbitario, ramo terminale della seconda branca, dà rami esterni per la cute delle ali del naso e rami interni per la cute del vestibolo.

L'innervazione sensitiva del rivestimento delle fosse nasali deriva anch'essa dalla prima e dalla seconda branca del trigemino.

Il nervo nasociliare dà origine ai nervi etmoidali anteriori (rami nasali interni) e posteriori per le regioni superiori ed anteriori delle pareti nasali laterale e settale.

Le aree inferiori e posteriori sono invece innervate dal nervo mascellare tramite rami afferenti dal ganglio sfenopalatino.

La mucosa nasale riceve fibre anche dal faciale, dal vago e dai nervi spinali toracici superiori. L'innervazione sensoriale delle cavità nasali dipende dal nervo olfattivo: le fibre nervose che si originano dalle cellule dello Schultze, si organizzano in fascetti, che, attraverso i fori della lamina cribrosa, raggiungono il bulbo olfattivo. Alla porzione settale della regione olfattoria si distribuisce il nervo terminale, esile filamento nervoso che passa nella fossa cranica

attraversando la fessura etmoidale, appena dietro la crista galli, ove si connette al ganglio terminale. Nel contesto del nervo terminale decorrono fibre sensitive e simpatiche.

SCHELETRO

Nello scheletro della piramide nasale si considerano una componente ossea e due cartilaginee: *volta ossea*, porzione rigida, *volta cartilaginea*, *porzione semirigida* e *lobulo*, porzione mobile.

Lo scheletro della volta ossea è costituito dalle due ossa nasali e dal processo frontale del mascellare di ciascun lato.

Inferiormente le ossa mascellari, con il processo orizzontale delle ossa palatine contribuiscono a formare il pavimento della fossa nasale, il setto e anteriormente la spina nasale inferiore.

Le due ossa nasali, nel loro complesso, costituiscono la volta ossea della piramide nasale, mentre i due processi frontali ne rappresentano il supporto.

La volta cartilaginea risulta costituita dalle due cartilagini triangolari, strutture pari, riunite alle ossa nasali ed ai processi frontali superiormente ed alla cartilagine del setto lungo la linea mediana. A livello del terzo inferiore della cartilagine laterale, queste si dipartono dal setto e divengono mobili per costituire le valve nasali. Piccole cartilagini, denominate sesamoidi, sono presenti tra le cartilagini triangolari e quelle alari. Hanno un ruolo di sostegno rotante, facilitante i movimenti di scorrimento della cartilagine alare sulla cartilagine laterale.

Il lobulo è considerato da Cottle come la terza componente del naso esterna; differente come cute per la presenza di ghiandole sebacee e diverso per la spiccata aderenza dei vari componenti alla struttura cartilaginea. Esso è costituito dalla punta, dalle ali, dalla columella, e dal setto membranoso; ciascuna metà del lobulo circonda l'inizio del corrispondente passaggio nasale o vestibolo.

SCHELETRO CARTILAGINEO

Le cartilagini alari rappresentano l'impalcatura cartilaginea della punta del naso e della columella. Sono formate da una parte laterale più ampia a convessità superiore, la *crus laterale*, che può presentarsi in diverse varietà anatomiche, e da una parte mediale unita da connettivo lasso a quella controlaterale, *crus mediale*. La zona di passaggio tra le due crus rappresenta la parte più alta della punta nasale.

Le crura mediali costituiscono l'impalcatura della columella, formazione impari e mediana, che separa le narici esterne estendendosi dalla punta del naso al margine superiore del filtro; questa è rivestita da cute estremamente sottile con scarsissimo tessuto sottocutaneo.

SETTO NASALE

Presenta una struttura "a mosaico": oltre alle componenti fondamentali (lamina perpendicolare dell'etmoide, vomere, cartilagine quadrangolare), devono essere considerati componenti settali a tutti gli effetti la columella, il setto membranoso, la premaxilla, la spina nasale inferiore, le creste nasali (del mascellare, palatino, frontale e sfenoide), i processi mediali delle ossa nasali ed il rostro sfenoidale.

Procedendo in senso antero - posteriore, il setto è composto dalla columella (semiflessibile), dal setto membranoso (flessibile), dal setto cartilagineo (semirigido) e dal setto osseo (rigido, seppure dotato di una certa flessibilità in corrispondenza delle giunzioni osteocartilaginee).

SCHELETRO

Lamina perpendicolare dell'etmoide: rappresenta la porzione postero - superiore del setto.

Vomere: costituisce la porzione postero inferiore del setto.

Lamina quadrangolare: supero - posteriormente si ispessisce e si unisce solidamente con la lamina perpendicolare dell'etmoide.

Il margine infero - posteriore si ancora solidamente nel solco del vomere e termina posteriormente con un prolungamento caudale.

In basso si articola con la spina nasale inferiore per mezzo di una capsula connettivale che consente piccoli spostamenti.

Il margine postero superiore della lamina quadrangolare si unisce con la sutura mediana delle ossa proprie del naso contribuendo a determinare, assieme alla lamina perpendicolare dell'etmoide ed alle cartilagini triangolari, il sostegno della volta nasale od area K di Cottle.

VASCOLARIZZAZIONE

La vascolarizzazione delle regioni anteriore e superiore del setto è fornita dalle arterie etmoidali anteriore e posteriore, rami dell'arteria oftalmica, ramo della carotide interna.

L'arteria sfenopalatina, con le sue branche collaterali postero-settali e l'arteria nasopalatina, irrorano la rimanente porzione del setto.

L'arteria del setto, ramo della faciale, si distribuisce alla zona antero - inferiore del setto cartilagineo.

I vasi decorrono in direzione diagonale, appena al di sopra del pericondrio.

La via principale di deflusso venoso del setto nasale si dirige posteriormente (tronco sfenopalatino). Le vene etmoidali drenano principalmente verso i collettori venosi dell'orbita, della fossa cranica anteriore o delle cellule etmoidali. Questi rami costituiscono la via di diffusione di processi flogistici delle cavità paranasali all'orbita.

INNERVAZIONE

Provvedono all'innervazione sensitiva del setto rami del nervo oftalmico e del nervo mascellare. Il nervo etmoidale anteriore, con i numerosi rami nasali, innerva la porzione anteriore del setto, mentre le fibre del nervo etmoidale posteriore sono prevalentemente autonome.

Le rimanenti parti del setto sono innervate da rami nervosi efferenti provenienti dal ganglio sfenopalatino: branca mediale postero - superiore e nervo nasopalatino. Il nervo infraorbitario, con il suo ramo settale antero - superiore, si distribuisce alla cute del setto membranoso.

OSSO MASCELLARE

E' un voluminoso osso pari che contribuisce a delimitare le cavità orbitarie, nasali e la buccale. Le due ossa mascellari si riuniscono in avanti, sotto l'apertura anteriore delle cavità nasali. Si considerano in ciascun osso un corpo e quattro processi denominati frontale, zigomatico, palatino ed alveolare.

Il corpo è voluminoso ed è costituito da una capsula ossea che circonda un'ampia cavità, il seno mascellare; questo, attraverso lo hiatus mascellare, sbocca nel meato medio della cavità nasale dello stesso lato. Nell'insieme si assegna al corpo la forma di una piramide triangolare; l'apice di questa piramide corrisponde al processo zigomatico dell'osso.

Il processo frontale inizia in corrispondenza dell'angolo anterosuperiore delle facce anteriore e nasale. Si dirige in alto per raggiungere l'osso frontale.

Il processo palatino ha origine dalla parte inferiore della faccia nasale del corpo e si porta medialmente per incontrarsi con il processo controlaterale, formando in tal modo gran parte del palato duro.

Il processo alveolare trae origine dalla parte inferiore delle facce anteriore ed infra temporale del corpo. Il suo sviluppo è in rapporto con l'eruzione ed il mantenimento del corredo dentale. Si presenta come un rilievo arcuato, diretto in basso ed insieme con quello dell'opposto lato forma l'arcata alveolare superiore.

GUANCE

CUTE

Lo spessore della cute varia a seconda della regione e cambia con l'età; vi è infatti un decremento generale del suo spessore più marcato a livello della zona centrale delle guance, proporzionale ad una significativa diminuzione dell'elasticità, in relazione all'età.

TESSUTO SOTTOCUTANEO

Dopo avere rimosso la cute ci si imbatte in uno strato fasciale adiposo omogeneo che sostiene lo strato sottocutaneo della cute. Questa struttura giace superficialmente allo SMAS e ricopre tutta l'estensione del volto spingendosi fino al solco nasolabiale ed al labbro e fino all'arco zigomatico superiormente.

Al labbro questo strato è formato da una fascia strettamente aderente al muscolo orbicolare della bocca.

Alla guancia la struttura si allarga con un aumento di fascia e grasso che vanno a costituire la salienza della guancia.

Lo SMAS è un sistema muscolo - aponeurotico che è istologicamente distinto dallo strato fibroadiposo situato superficialmente ad esso.

SMAS

E' definito come un piano composto da tessuto fibroso e muscolare che giace in diretta continuità con il platisma e si può inserire direttamente allo scheletro facciale. Distinto dallo strato fibroadiposo situato superficialmente ad esso, rimane strettamente aderente alla parotide.

MUSCOLI MIMICI

Freilinger ed altri Autori suddividono i muscoli mimici in quattro strati: il primo, superficiale, comprende il *depressore della bocca*, il *piccolo zigomatico* e l'*orbicolare dell'occhio*. Il secondo strato comprende il *depressore del labbro inferiore*, il *risorio*, il *platisma*, il *grande zigomatico* e l'*elevatore del labbro superiore e dell'ala del naso*. Il terzo strato, più profondo, è formato dall'*orbicolare della bocca* e dall'*elevatore del labbro superiore*. Il quarto strato comprende il *mentale*, l'*elevatore dell'angolo della bocca* ed il *buccinatore*.

I muscoli superficiali controllano i movimenti dei tessuti molli della faccia e non agiscono a livello scheletrico. Le fibre si suddividono in una serie di fasci che penetrano nel derma per

terminare a ventaglio subito al di sotto dello strato basale dell'epidermide. Le fibre possono contrarsi indipendentemente e produrre delicate sfumature espressive.

MUSCOLI DELLA MASTICAZIONE

Il muscolo *massetere* è costituito da due gruppi di fibre, le superficiali e le profonde; le prime originano dal margine inferiore dell'arcata zigomatica: le seconde, invece, dal terzo posteriore dello zigomo e dal versante interno dell'arco zigomatico. La porzione profonda del muscolo si porta verso il basso e si inserisce sulla porzione posteriore e superiore del ramo. La porzione superficiale si estende in basso e posteriormente, intrecciandosi con le fibre profonde, e si inserisce a livello della superficie esterna della porzione inferiore della mandibola e dell'angolo mandibolare. Viene innervato dal ramo masseterino che passa attraverso l'incisura della mandibola e penetra in profondità nel muscolo. Il nervo temporale posteriore profondo passa con il nervo masseterino al di sopra del capo superiore del muscolo pterigoideo esterno ed entra nel muscolo con due derivazioni principali.

Il muscolo temporale, a forma di ventaglio, si origina dall'osso e dalla fascia temporale. Le fibre convergenti passano al di sotto dell'arco zigomatico e s'inseriscono sul margine anteriore del ramo della mandibola. Il muscolo è innervato dal ramo temporale del nervo motorio mandibolare (quinto nervo cranico).

Il ventre anteriore del muscolo digastrico, ricoperto esternamente dalla fascia cervicale, si origina dalla superficie interna della mandibola e si inserisce, mediante il tendine intermedio del muscolo digastrico con un'aponeurosi, all'osso ioide.

NERVO FACIALE

Fuoriesce dalla base cranica a livello del forame stilomastoideo. Il primo ramo all'emergenza è quello auricolare posteriore che si porta in alto tra la ghiandola parotide ed il margine anteriore del muscolo sternocleidomastoideo, e lo si può repertare nella fessura tra il meato uditivo esterno ed il processo mastoideo. Il muscolo occipitale, quello auricolare posteriore, parte di quello auricolare superiore ed i muscoli intrinseci del padiglione auricolare sono innervati da questo nervo, che porta anche parte delle fibre sensitive che arrivano all'orecchio. Subito distalmente, il nervo invia un ramo al ventre posteriore del muscolo digastrico ed al muscolo stiloioideo, prima di penetrare nella ghiandola parotide.

Classicamente, all'emergenza della parotide, il nervo si divide fornendo i rami temporali che innervano il muscolo auricolare anteriore, parte di quello auricolare posteriore ed i muscoli della fronte, inclusa la porzione principale del muscolo.

I rami zigomatici innervano il muscolo orbicolare dell'occhio, i muscoli delle ali del naso ed elevatori del labbro superiore; i rami buccali innervano la maggior parte della muscolatura periorale.

LABBRO SUPERIORE

CUTE

E' per certi versi simile ed in continuità con quella della guancia. Presenta diverso aspetto a seconda dell'età, assottigliandosi e perdendo in elasticità con il progredire dell'età: questa situazione dà adito alla formazione di rughe più o meno profonde che decorrono in senso ortogonale al vettore dei muscoli mimici sottostanti e perpendicolarmente alla rima buccale. Il vermiglione segna una zona di transizione tra cute e mucosa orale; è solcato da sottilissime pieghe e presenta una innervazione sensitiva particolarmente spiccata.

TESSUTO SOTTOCUTANEO

Al di sotto della cute è presente uno strato fasciale adiposo particolarmente consistente che fa da supporto allo strato sottocutaneo vero e proprio; a questo livello è formato da una fascia strettamente aderente al muscolo orbicolare. Questo strato si estende dal labbro verso la guancia ed è particolarmente ricco in tessuto adiposo: presenta parecchi setti fibrosi che formano una struttura a nido d'ape che manda propaggini al derma. A livello del labbro superiore questo strato presenta un elevato tenore di collagene.

MUSCOLI

Il labbro superiore presenta un ricco corredo muscolare.

Il muscolo zigomatico si inserisce alla faccia profonda della cute della mucosa labiale, in corrispondenza della commissura, dove invia anche fibre nella compagine del muscolo orbicolare della bocca; con la sua contrazione sposta la commissura labiale in alto ed indietro.

Il muscolo quadrato del labbro superiore, formato da tre porzioni (zigomatica, infraorbitaria ed angolare) che si inseriscono alla cute del labbro superiore ed a quella dell'ala del naso (porzione angolare), determina un sollevamento del labbro e dell'ala del naso.

Il muscolo canino s'inserisce alla cute ed alla mucosa della commissura labiale, spostandola in alto e medialmente.

Il muscolo buccinatore, grosso muscolo che s'inserisce profondamente alla cute ed alla mucosa della commissura labiale, con la sua contrazione la sposta indietro e fa aderire le guance e le labbra alle arcate alveolo - dentarie, favorendo la masticazione.

Il muscolo risorio decorre nella fascia masseterina per raggiungere la commissura labiale dove si inserisce profondamente alla cute. Con la sua azione sposta indietro la commissura labiale.

Il muscolo orbicolare della bocca partecipa largamente alla costituzione delle labbra e si presenta come un anello ellittico disposto attorno alla rima buccale: si estende dal margine libero delle labbra alla base del naso in alto ed al solco mentolabiale in basso. Vi si considera una parte esterna ed una interna. La prima comprende fasci che provengono dai vari muscoli mimici (canino, buccinatore, triangolare, incisivi); questi fasci formano due semianelli che hanno il loro centro in corrispondenza della commissura e la loro estremità sulla linea mediana del labbro superiore ed inferiore. Fasci di questa porzione esterna si inseriscono alla faccia profonda della cute labiale, in vicinanza della linea mediana e della cute che riveste il contorno posteriore della narice e la parte posteriore del setto membranoso (muscolo depressore del setto). La parte interna del muscolo orbicolare è formata da un anello posto in vicinanza del margine libero delle labbra. Questo anello è costituito da una parte superiore e da una inferiore, rispettivamente per le due labbra, che si incrociano a livello delle commissure, inserendosi alla faccia profonda della cute e della mucosa. Con la sua azione il muscolo orbicolare restringe o chiude la rima buccale, facendo sporgere in avanti le labbra.

VASCOLARIZZAZIONE

L'apporto arterioso al labbro superiore è di pertinenza dell'arteria faciale con il suo ramo collaterale, l'arteria labiale superiore, che decorre trasversalmente sul labbro superiore, fornendo un ramo settale ed uno nasale.

Il drenaggio venoso, attraverso la vena labiale superiore, è tributario della vena faciale anteriore.

INNERVAZIONE

L'innervazione sensitiva della regione labiale superiore è fornita dal nervo infraorbitario, mentre quella ai muscoli motori viene fornita sia dai rami del nervo mandibolare, terzo ramo del trigemino, attraverso il nervo buccinatore che dal tronco temporofaciale del faciale attraverso i rami per i muscoli incisivo, canino, orbicolare e quadrato del labbro superiore.

ANATOMIA DEL TERZO INFERIORE DELLA FACCIA

Questa regione della faccia include le strutture comprese tra il labbro inferiore ed il margine superiore dell'osso ioide; verrà in questa sede preso in considerazione solo il labbro inferiore per la completezza della trattazione, non ci occuperemo della mandibola in quanto osso appartenente al terzo inferiore della faccia.

LABBRO INFERIORE

CUTE

Ha quasi le stesse caratteristiche di quella del labbro superiore; presenta un ispessimento a livello della salienza mentale, con un maggior numero di ghiandole sebacee.

TESSUTO SOTTOCUTANEO

E' sostanzialmente uguale al sottocute del labbro superiore.

MUSCOLI

Oltre al muscolo orbicolare della bocca, già trattato

nell'esposizione relativa al labbro superiore, gli altri muscoli del labbro inferiore sono:

Il *muscolo triangolare (delle labbra)* che origina dalla faccia esterna del corpo della mandibola e si inserisce in parte sulla cute della commissura ed in parte, risalendo nel labbro superiore, entra a fare parte del muscolo orbicolare: contraendosi sposta in basso la commissura labiale.

Il *muscolo quadrato del labbro inferiore* è posto più profondamente rispetto al triangolare. Origina in vicinanza di quest'ultimo per inserirsi profondamente alla cute ed alla mucosa del labbro inferiore.

La sua azione consiste nello spostare in basso e lateralmente il labbro inferiore, rovesciandolo.

Il *muscolo mentale* si trova in corrispondenza della sinfisi mentoniera, in parte coperto dal quadrato del labbro inferiore. Si inserisce alla cute del mento e contraendosi solleva e ne corruga la cute.

I *muscoli incisivi del labbro superiore ed inferiore* sono profondi e si trovano rispettivamente sopra e sotto la commissura labiale. Si portano verso la commissura labiale spostandola medialmente ed in basso (l'inferiore) od in alto (il superiore).

VASCOLARIZZAZIONE

L'apporto arterioso viene fornito dall'arteria mentale e dall'arteria labiale inferiore, mentre lo scarico venoso è tributario, tramite le vene labiali inferiori, della vena faciale.

INNERVAZIONE

L'innervazione sensitiva è fornita dal nervo mentale, ramo del trigemino, mentre il faciale fornisce rami per i muscoli triangolare, mentale, incisivo e quadrato del labbro inferiore.

APPROCCIO INTERDISCIPLINARE AL PAZIENTE CON TRAUMA MAXILLO- FACCIALE

I traumi del distretto facciale possono limitarsi a sole lacerazioni o ad abrasioni superficiali dei tessuti molli o possono essere complicate dalla loro associazione con lesioni del torace, della testa, della colonna cervicale, della pelvi, dell'addome o delle estremità. E' molto importante quindi, per il medico, avere informazioni da parte dei soccorritori circa la modalità e la dinamica del trauma.

E' ormai definito nella comunità scientifica che la mortalità derivante da un trauma presenta tre picchi.

Il primo si sviluppa nel giro di pochi secondi o minuti dopo il trauma ed è determinato dalla gravità delle lesioni al cervello ed al sistema cardiovascolare.

Il secondo picco si verifica da pochi minuti a qualche ora dal trauma ed è determinato dal mancato riconoscimento di complicanze emorragiche, ventilatorie e cerebrali.

Il terzo picco si verifica giorni o settimane dopo il trauma ed è determinato dalla disfunzione multiorganica.

L'approccio al traumatizzato non può, né deve, essere guidato dal criterio di fare solo ciò che richiede la situazione, ma deve seguire rigorosamente un preciso protocollo.

Lo schema che ha ottenuto maggior riconoscimento è quello messo a punto dall' "American College of Surgeons Committee of Trauma".

Esso comprende quattro fasi:

- **OSSERVAZIONE PRIMARIA**
- **RIANIMAZIONE**
- **OSSERVAZIONE SECONDARIA**
- **TRATTAMENTO DEFINITIVO**

OSSERVAZIONE PRIMARIA

In questa fase, che ha durata da poche decine di secondi a qualche minuto, sono riconosciute e trattate immediatamente le situazioni che mettono in pericolo di vita il paziente garantendo le funzioni essenziali per la sopravvivenza: circolazione e scambi respiratori.

La diagnostica, quindi, deve essere estremamente tempestiva e razionale. La gestione deve essere diretta dal chirurgo di guardia in Pronto Soccorso, il cui compito è quello di coordinare il contributo del personale infermieristico, dei medici rianimatori e dei consulenti (neurochirurgo, ortopedico, cardiologo, neurologo e chirurgo plastico) e porre l'indicazione ad un eventuale intervento d'urgenza.

La prima fase della osservazione si esplica nel controllo della pervietà delle alte vie aeree, cioè fino alla laringe.

Le cause più frequenti di ostruzione nel paziente traumatizzato sono la lingua che ricade verso il faringe, il sangue, le avulsioni dentarie, il vomito ed i corpi estranei: essi devono essere prontamente rimossi mantenendo immobile il capo del paziente per evitare lesioni del midollo cervicale qualora vi fosse un trauma della colonna vertebrale.

In tutti i pazienti traumatizzati è obbligatorio applicare il collare e mantenerlo fino ad esame radiologico effettuato, in quanto essi devono essere ritenuti portatori potenziali di frattura della colonna cervicale.

Il Chirurgo di Pronto Soccorso deve inoltre rilevare la presenza di segni vitali quali l'integrità della funzione respiratoria; in assenza di respiro spontaneo si dovrà ventilare il paziente inizialmente con il pallone di "ambu" e, qualora lo si ritenesse necessario, con intubazione oro-tracheale o naso-tracheale.

Nei casi in cui per ferite gravi del volto o per fratture del massiccio facciale non sia possibile effettuare una intubazione oro-naso-tracheale, può rendersi necessaria l'esecuzione immediata di una cricotiroidotomia.

Questo procedimento può essere indicato anche nei pazienti con frattura della colonna cervicale in cui non sia possibile muovere il collo e risulti difficoltosa l'intubazione naso-tracheale o nei casi di ostruzione traumatica della laringe.

Il passo successivo nella gestione del paziente politraumatizzato è l'osservazione della ventilazione, ricordando che è opportuno mantenere una saturazione di ossigeno superiore al 95%.

L'esame obiettivo prevede i classici quattro punti: ispezione, palpazione, percussione ed auscultazione, seguiti prontamente dall'esecuzione di una radiografia del torace, che confermerà eventuali sospetti clinici.

Le seguenti condizioni richiedono un immediato trattamento perché mettono in pericolo di vita il paziente:

- lo pneumotorace iperteso
- lo pneumotorace aperto
- l'emotorace
- il volet costale

lo **pneumotorace iperteso** consegue ad una discontinuità del parenchima polmonare o dell'albero bronchiale, nel contesto di una gabbia toracica integra. Il rifornimento continuo di aria crea uno sbandieramento del mediastino che impedisce il ritorno venoso con importante aumento della pressione venosa centrale e diminuzione della gittata cardiaca.

La pronta risoluzione del quadro è ottenuta mediante introduzione di un ago di grosso calibro (14-16 G) o meglio di un drenaggio toracico con un diametro di 14 o 16 Fr., posizionato nel secondo spazio intercostale sulla linea emiclaveare.

Analoghe alterazioni fisiopatologiche subentrano in caso di **emotorace**.

La fuoriuscita di aria o sangue dal drenaggio conferma l'efficacia della manovra.

Il **volet costale o lembo costale mobile**, è causato dalla presenza di fratture multiple costali o sternali che rendono una parte di gabbia toracica non solidale con la restante durante gli atti della respirazione e quindi soggetta ad un movimento paradossale. Le conseguenze fisiopatologiche sono un'importante diminuzione della capacità vitale ed una riduzione della capacità residua.

Il trattamento in urgenza consiste nell'intubazione orotracheale e nella ventilazione meccanica in attesa della guarigione delle fratture costali.

Lo **pneumotorace aperto** può causare una grave alterazione della meccanica respiratoria soprattutto se l'ampiezza della lesione supera i due terzi del diametro della trachea. Come primo approccio la soluzione di continuo della parete toracica deve essere coperta con una medicazione impermeabile chiusa su tre lati. I difetti di maggiori dimensioni devono essere corretti in sala operatoria.

Dopo l'immobilizzazione cervicale e l'assestamento della ventilazione, è necessario reintegrare la funzione cardiocircolatoria.

La stabilizzazione del circolo non comporta unicamente il controllo dell'emorragia, ma anche il ripristino di una adeguata perfusione tissutale attraverso l'infusione di liquidi mediante un catetere venoso che nel politraumatizzato deve essere posizionato inizialmente in una vena periferica.

La perdita di liquidi può essere evidente come nell'emorragia esterna, ma anche non manifesta come nell'emoperitoneo, emotorace, fratture ossee etc. pertanto un esame clinico del paziente deve essere condotto con sommo scrupolo.

All'esame obiettivo lo stato di ipovolemia si manifesta con vasocostrizione periferica evidenziata dal pallore e dall'ipotermia cutanea; il polso periferico è piccolo e frequente e si ha diminuzione dello stato di coscienza.

La normalizzazione della gettata cardiaca può essere valutata attraverso la frequenza, la qualità e la regolarità del polso, indici più sensibili della pressione arteriosa.

Il controllo delle emorragie esterne può essere ottenuto semplicemente mediante compressione manuale nella sede del sanguinamento, sostituita successivamente da medicazione compressiva. I sanguinamenti secondari ad ampie ferite devono essere arrestati in sala operatoria.

Nel corso della osservazione primaria l'esame neurologico deve essere rapido ed attento; inoltre deve essere preso in considerazione lo stato di coscienza: la risposta agli stimoli vocali ed agli stimoli dolorosi utilizzando la Glasgow Coma Scale, che tiene conto della apertura degli occhi, della risposta motoria o della risposta verbale spontanea o provocata.

Il coma può esordire in modo improvviso ed in carenza di provvedimenti aggravarsi progressivamente fino all'irreversibilità. In altre circostanze, viceversa, il coma si instaura con lentezza, passando prima attraverso fasi in cui la coscienza è più o meno compromessa, ma non del tutto abolita.

RIANIMAZIONE

Si esplica nell'applicazione di ossigeno terapia, nel monitoraggio elettrocardiografico e delle funzioni vitali, nell'eventuale massaggio cardiaco o altre tecniche di emergenza quali la toracotomia d'urgenza riservata alle ferite da arma da fuoco o da punta-taglio in pazienti con grave shock emorragico da emotorace massivo.

L'ossigenoterapia deve essere sempre applicata al traumatizzato fino a che non ne venga dimostrata l'inutilità. Se il paziente è intubato l'ossigeno viene somministrato sulla base dei parametri emogasanalitici ed erogato con opportuna umidificazione.

La fase successiva prevede l'infusione di liquidi, a tale scopo devono essere disponibili adeguati accessi venosi. La qualità dei liquidi da infondere ed il volume sono stabiliti in relazione all'entità presunta delle perdite.

Tutti i pazienti traumatizzati devono essere monitorizzati; a tale scopo devono essere posizionati, catetere vescicale, catetere venoso centrale, saturimetro, sondino naso-gastrico,

elettrodi per esecuzione di ECG in registrazione continua ed effettuato l'incannulamento di una arteria.

OSSERVAZIONE SECONDARIA

Dopo avere controllato e messo in atto la terapia per il mantenimento delle funzioni vitali, bisogna effettuare la diagnostica clinica e strumentale per ricercare eventuali lesioni occulte prodotte dal trauma che devono essere valutate per organi ed apparati e trattate con priorità relativa al rischio di morte del paziente.

L'osservazione secondaria si sviluppa nelle seguenti fasi:

Ø Valutazione Neurologica

Il paziente con trauma cranico deve essere valutato continuamente al fine di sorvegliare l'aggravamento o la comparsa di segni neurologici che indicano l'evoluzione di un ematoma intracranico affinché questo venga trattato con un intervento chirurgico tempestivo.

La TC rappresenta la metodica diagnostica più affidabile e deve essere effettuata immediatamente nel paziente in coma. Deve comunque essere fatta a tutti i pazienti con trauma cranico di una certa importanza anche in assenza di franchi segni di deficit neurologico. Solo questa indagine, infatti, può dare informazioni sulla entità della lesione e se questa è suscettibile di intervento chirurgico.

Ø Valutazione Ortopedico - Traumatologica

I segmenti scheletrici ritenuti sede di lesioni traumatiche, devono essere radiografati accuratamente.

Frequentemente è indicata la stabilizzazione chirurgica che deve essere effettuata, quando possibile, entro le prime sei ore dal trauma. Questo provvedimento ottiene l'emostasi ottimale nei focolai di frattura e permette la mobilizzazione precoce del paziente, inoltre riduce le complicanze infettive e la mortalità in generale.

Ø Ricerca delle Sedi Occulte di Emorragia

Nel politraumatizzato in relazione alla dinamica del trauma ci si può attendere precise lesioni. Nel paziente con fratture alle coste di sinistra è associata frequentemente la rottura della milza che quindi deve essere accuratamente ricercata. Tuttavia in questi pazienti, particolarmente in quelli emodinamicamente instabili, deve comunque essere effettuata una ricerca sistematica di eventuali sedi di sanguinamento occulte.

Lo studio del distretto toracico deve essere una delle prime cose da fare nella valutazione secondaria. La radiografia mostra se vi è uno pneumotorace od una contusione polmonare ed orienta sulla loro gravità.

Per avere informazioni precise sui visceri addominali deve essere eseguito uno studio ecografico che ha una alta attendibilità per quanto riguarda la presenza di un emoperitoneo e per valutare l'entità del sanguinamento. Questa metodica diagnostica offre anche uno studio accurato sulla esistenza ed estensione di eventuali fratture degli organi parenchimatosi.

Nei casi in cui il sanguinamento è modesto ed il paziente è emodinamicamente stabile, si può effettuare semplicemente un monitoraggio nel tempo dell'emoperitoneo ed intervenire solo quando vi sia un documentato incremento.

La ricerca dei focolai di frattura degli arti è importante in quanto essi possono giustificare l'entità della ipovolemia.

Ø **Lesioni Penetranti**

Nel caso di ferite da arma da fuoco o da arma bianca, l'osservazione secondaria deve essere condotta con modalità lievemente differente.

Devono essere esposte tutte le sedi corrispondenti alle ferite penetranti evidenziando, nelle ferite da arma da fuoco, il foro di ingresso e quello di uscita. In rapporto alla sede di questi si possono ipotizzare gli organi lesi. Il criterio generale è il seguente: nelle ferite penetranti del torace effettuare la diagnostica delle lesioni evidenziabili, ma trattamento conservativo: nelle ferite dell'addome sempre laparotomia o laparoscopia.

TRATTAMENTO DEFINITIVO

Conclusa la procedura del "trattamento salva vita" è tassativo mantenere il paziente monitorizzato, valutare i parametri vitali, la pressione venosa centrale e verificare che la diuresi oraria non sia inferiore a 50 cc/ora.

Stabilizzata la situazione generale del paziente si può decidere di intervenire nel distretto facciale con il duplice scopo di:

- ristabilire la funzione delle strutture lese dal trauma
- ripristinare l'aspetto estetico

Il complesso maxillo-faciale gode, a tal proposito, di un buon apporto sanguigno, che permette alle ferite di rimarginarsi in maniera ottimale, consentendo così di raggiungere i due obiettivi sopra citati.

CLASSIFICAZIONE DELLE FRATTURE

FACCIALI

Diverse classificazioni sono state utilizzate in passato per definire le fratture facciali, alcune sono state coniate solo a scopo di ricerca, altre, invece sono più idonee per l'inquadramento clinico e terapeutico del paziente.

Alcune definizioni sono necessarie anche in relazione alle fratture facciali.

RAPPORTO CON I TESSUTI CIRCOSTANTI

- **Fratture chiuse-** la frattura non giace in prossimità dei denti e non vi sono lacerazioni o della mucosa orale o della pelle in diretto contatto con la zona di frattura. La maggior parte delle fratture dei condili mandibolari e quelle della mandibola edentula appartengono a questo gruppo.
- **Fratture aperte-** appartengono a questo gruppo le fratture che giacciono in prossimità dei denti; può essere presente lacerazione della mucosa orale o della pelle in diretto contatto con il sito di frattura.
- **Fratture complicate-** sono fratture aperte in cui coesiste un considerevole danno o difetto a carico dei tessuti molli circostanti. Le fratture da arma da fuoco ed altri tipi di fratture determinate da un impatto con grande forza, appartengono a questo gruppo.

TIPO DI FRATTURA

La frattura stessa può essere definita come segue:

- **A legno verde-** corrisponde alla frattura di una delle due corticali dell'osso, mentre quella opposta è solo piegata.
- **Singola-** solo una linea di frattura nello stesso osso.
- **Multiplo-** due o più linee di frattura nello stesso osso.
- **Comminuta-** due o più linee di frattura comunicanti una con l'altra.
- **Con difetto osseo-** è presente un evidente difetto nella struttura dell'osso.

E' utile inoltre includere il decorso e la forma della frattura (obliqua, trasversale, sagittale etc.) ed il grado di dislocazione, in quanto fattori influenti per il trattamento chirurgico.

TERMINI CORRELATI ALLE FRATTURE

I seguenti termini sono spesso utilizzati quando si vuole descrivere una frattura:

- **Patologica-** coesiste un processo patologico a carico dell'osso che predispone ad una frattura spontanea o a seguito di un piccolo trauma. Un esempio è una grossa cisti odontogena.
- **Atrofica-** la presenza di un osso atrofico in paziente edentulo, è fattore predisponente per una frattura spontanea o a seguito di un piccolo trauma. Un esempio è una frattura in una mandibola atrofica (altezza della mandibola alla radiografia panoramica minore di 10 mm).
- **Con infossamento-** un frammento d'osso si incastra in maniera serrata in un altro. Un esempio è rappresentato dalle fratture del complesso orbito-malare-zigomatico.
- **Diretta/Indiretta-** la zona in cui avviene l'impatto è in relazione con la frattura. Ad esempio un trauma della regione mediana della mandibola può causare una frattura indiretta del processo condiloideo ed una diretta della regione sinfisaria.
- **Blow-out/Blow-in-** il pavimento dell'orbita, la parete mediale o laterale o il tetto si fratturano verso l'interno o l'esterno dell'orbita senza altre rime di frattura.

SITO ANATOMICO DELLA FRATTURA

- **Terzo medio della faccia**
 1. Osso frontale/seno frontale (tavolato esterno, tavolato interno)
 2. Arco dello zigomo
 3. Complesso orbito-malare-zigomatico
 4. Orbita: tetto, pavimento, parete laterale e mediale o in associazione con fratture naso etmoidali o zigomatico malari.
 5. Ossa nasali: le classificazioni più accreditate sono quelle di DINGMAN, NATVIG E DORTZBACK e quella di STRANC E ROBERTSON; quest'ultima classificazione è la più usata ed analizza la dislocazione post-traumatica del naso in senso laterale ed antero posteriore.

Le fratture con spostamento antero posteriore vengono divise a secondo il grado di gravità in:

 - traumi ad impatto frontale interessanti la porzione anteriore della piramide nasale ed il setto
 - traumi in cui si ha un maggior coinvolgimento della piramide con dislocazione del setto
 - gravi traumi da impatto frontale interessanti il processo frontale del mascellare ed il complesso naso-etmoido-orbitario.
 6. Naso-etmoido-orbitarie
 7. Osso mascellare: viene generalmente adottata la classificazione proposta da Le Fort (1901).

Nelle fratture basse (Le Fort I, trasverse o di Guerin) la parte dento-alveolare viene separata dalle strutture sovrastanti a livello dell'apertura piriforme. Queste fratture possono includere il processo alveolare, la volta del palato ed i processi pterigoidei in un unico blocco.

Nelle fratture tipo Le Fort II vi è la separazione di un frammento piramidale centrale, contenente l'arcata alveolo-dentaria, dallo scheletro facciale sovrastante. Traumi della zona superiore del mascellare possono avere come risultato delle fratture che attraversano la parte sottile del processo frontale, estendendosi lateralmente attraverso le ossa lacrimali, il pavimento dell'orbita, la sutura zigomatico-mascellare e, lungo la parete laterale della mascella, attraverso i processi pterigoidei fino alla fossa pterigomascellare. Questa frattura è conosciuta come "frattura piramidale" a causa della sua forma. In caso di notevole spostamento posteriore potrebbero verificarsi lesioni dell'area etmoidale, del setto e dell'area lacrimale con lateropulsione dello spazio inter-orbitale.

La *disgiunzione craniofacciale* o frattura di Le Fort III si verifica quando la rima di frattura si estende attraverso le suture zigomatico-frontali e la sutura fronto-nasale attraversando il pavimento delle orbite. In questo tipo di frattura il mascellare superiore potrebbe rimanere congiunto allo zigomo od alle strutture nasali, essendo l'intero scheletro del terzo medio della faccia totalmente staccato dalla base del cranio e sospeso soltanto dai tessuti molli.

DIAGNOSTICA CLINICO-STRUMENTALE

Dopo aver valutato da un punto di vista generale il paziente, come descritto in precedenza, si procede ad un accurato esame dello stato locale in maniera consecutiva e sistematica integrando i dati eventualmente con una documentazione fotografica.

ESAME DELLE LESIONI FACCIALI

Incominciamo con l'ispezione del cuoio capelluto e del cranio per valutare la presenza di lacerazioni o grossolane alterazioni del profilo osseo, ematomi o ecchimosi: queste lesioni possono essere mascherate dalla presenza dei capelli. Successivamente, con la palpazione si valuterà la presenza di crepitii, depressioni ossee o deformità. Continuiamo l'ispezione della regione facciale esaminandola da differenti angolazioni, anteriore, laterale ed inferiore per valutare la presenza di asimmetrie, deformità ed ematomi o la fuoriuscita di liquor. E' opportuno annotare la presenza di ferite, soprattutto di quelle che hanno danneggiato dotti, evenienza non rara nelle ferite da arma da taglio, o il nervo faciale, la cui valutazione risulta semplice da effettuare nei pazienti in perfetto stato di coscienza, basta infatti chiedere al paziente di muovere i muscoli della faccia. Nei pazienti con alterazione dello stato di coscienza può essere utile la valutazione intraoperatoria con stimolatore nervoso.

Si può quindi continuare l'esame valutando l'apertura buccale ed annotando la presenza di limitazione o di deviazione evenienze non rare in presenza di una frattura del condilo mandibolare, di una frattura dell'arco dello zigomo che, urtando contro il processo coronoideo della mandibola ne limita l'apertura, o di dolore che limita la motilità dei muscoli. Bisogna anche tenere in considerazione disfunzioni dell'articolazione temporomandibolare precedenti al trauma. Se è possibile è opportuno supportare l'esame clinico con una fotografia che il chirurgo dovrebbe sempre scattare ai pazienti con grosso trauma facciale prima di effettuare il trattamento chirurgico.

Continuare l'esame palpando il contorno dello scheletro facciale sia del terzo medio della faccia che della mandibola, iniziando dalla zona mediale e procedendo lateralmente ed inferiormente. Ricercare la presenza di mobilità o fratture palpabili nelle zone chiave del viso: arco dello zigomo, sutura fronto zigomatica, area naso-frontale, bordo inferiore dell'orbita, mandibola anteriore ed articolazione temporomandibolare. Annotare la presenza di rumori di crepitio, indice della presenza di aria nel contesto dei tessuti molli. Valutare l'integrità del nervo trigemino.

Ricercare ogni movimento preternaturale dell'osso mascellare; questo può essere agevolmente valutato, afferrando l'osso mascellare dagli alveoli anteriori (non dai denti che possono essere fratturati, mobili o addirittura assenti in conseguenza del trauma) cercando di muoverlo in avanti o indietro; può essere utile afferrare con l'altra mano la radice del naso o la sutura fronto-zigomatica (Fig 2 Appendice II) .

Un metodo per valutare la presenza di frattura della mandibola può essere quello di esercitare una pressione su entrambe gli angoli della mandibola. In questa maniera la forza diretta verso la linea mediana produrrà un movimento delle zone fratturate.

L'esame obiettivo deve anche comprendere la valutazione dell' orecchio e del contenuto orbitario. Circa l'81% dei pazienti con trauma del terzo medio della faccia presenta lesioni di vario grado del contenuto orbitario.

ESAME DELL' ORECCHIO

Valutare la presenza di ematoma o ferite lacero-contuse che necessitano di trattamento chirurgico.

L'otoscopia dovrebbe essere praticata in tutti i pazienti con trauma facciale per valutare l'integrità del condotto uditivo esterno e della membrana del timpano. La presenza di un coagulo, di ematoma o di una ferita della parete del condotto uditivo, potrebbe indicare la presenza di una frattura dell'articolazione temporomandibolare e/o la dislocazione posteriore della testa del condilo. Il canale uditivo dovrebbe essere liberato dalla presenza di coaguli che non permettono di identificare la sede dell'emorragia, di valutare l'integrità della membrana del timpano e di identificare la presenza di sangue nell'orecchio medio (emotimpano), che suggerisce la presenza di una frattura della base del cranio.

Alcune volte è possibile identificare la presenza di liquor frammisto a sangue, soprattutto in caso di rottura della membrana del timpano.

Se presenti alterazioni della funzione uditiva è opportuna una valutazione da parte di uno specialista.

ESAME DEGLI OCCHI

Un trauma dell'occhio si associa molto spesso ad un trauma del terzo medio della faccia, sarebbe infatti utile che tutti questi pazienti fossero visitati da uno specialista Oculista. In accordo con Al Qurainy e Collaboratori, il 63% dei pazienti con trauma facciale, presenta un danno oculare anche minore o transitorio, il 16% presenta danni oculari moderati, mentre il 12%, nella loro esperienza, presenta severi danni oculari. Gli incidenti della strada sono quelli gravati da maggiore incidenza di danni oculari severi (20%), in questi pazienti, le

fratture a tripode, con o senza distrazione della sutura fronto-zigomatica, hanno rappresentato le fratture più frequenti e quelle gravate da danni oculari lievi. Inoltre i pazienti che hanno subito un trauma cranico tale da causare amnesia, erano quelli che più frequentemente soffrivano di disturbi oculari.

La presenza di ecchimosi ed edema periorbitario, impediscono un accurato esame oculare, ma questo non deve rappresentare una scusa per non effettuare questo esame quando si sarà ridotto l'edema; questo infatti maschera un gran numero di segni e sintomi.

1. Dati oftalmologici

2. *Acuità visiva e percezione della luce:* utilizzare uno schermo standard se possibile; altrimenti utilizzare ciò che disponibile, anche la capacità di contare le dita.

- Posizione degli occhi: livello delle pupille, presenza di enoftalmo o proptosi.
- Esame oculare della congiuntiva (edema, chemosi), delle pupille (simmetria, reattività).
- Se possibile il fundus oculare dovrebbe essere esaminato con un oftalmoscopio, valutando la cornea (concussione, necrosi o lacerazioni, edema ed ematoma), il cristallino, la coroide, la retina, il nervo ottico e le camere oculari (ifema).

3. *Dati relativi alla motilità oculare. Segni e sintomi:*

- Diplopia stabile o transitoria: abnorme posizione del capo per compensare la diplopia.
- Dolore o restrizione dei movimenti oculari valutati all'esame clinico.
- Deviazione degli occhi manifesta nella posizione primaria di sguardo.
- Insufficiente convergenza.

4. *Esame perioculare:*

- Palpebre; (emorragia, lacerazioni o ptosi).
- Canti; misura della distanza intercantale e ricerca di instabilità nella zona del canto mediale.
- Apparato lacrimale.

5. *Traumi associati che suggeriscono fortemente un trauma oculare:*

- Amnesia.
- Paralisi dei nervi cranici.

Significato dei sintomi

Inizialmente il chirurgo dovrebbe farsi una impressione su alcuni punti critici; considerare la presenza di un ematoma retrobulbare che potrebbe essere responsabile della riduzione dell'acuità visiva in poche ore. I segni clinici che suggeriscono la presenza di un ematoma sono; intenso dolore, perdita progressiva della vista (le pupille divengono fisse e miotiche),

esoftalmo, ptosi, chemosi congiuntivale (la congiuntiva sclerale diventa di color rosso fuoco per la diffusione dell'ossigeno atmosferico attraverso la congiuntiva) ed edema delle palpebre. Tali segni suggeriscono una frattura dell'orbita (parete mediale o laterale, tetto o pavimento); alterazioni della posizione del globo oculare, supportano questo dato.

Un aumento della distanza intercantale, appiattimento del ponte delle ossa nasali, arrotondamento dell'angolo cantale mediale, dovrebbero mettere in guardia per la presenza di possibili danni a livello della zona cantale mediale. Un aumento della distanza intercantale, suggerisce una frattura naso-etmoidale come anche un aumento della distanza interpupillare suggerisce una frattura naso-etmoido-orbitaria associata ad una frattura dell'osso frontale che determina allargamento della faccia.

Stirando lateralmente il tarso palpebrale, normalmente si crea un angolo acuto nella regione del canto mediale; se esistono problemi a livello di questa regione, l'angolo mediale rimane arrotondato (Fig 3 Appendice II).

La diplopia può essere causata da una alterazione della posizione del globo oculare a causa di una frattura orbitaria. Una limitazione dei movimenti oculari, può essere causata da un danno dei muscoli extraoculari: la causa più comune di diplopia è rappresentata da una contusione del SNC che si traduce in una alterazione del controllo centrale dei movimenti coniugati degli occhi. Un trauma del III, IV, VI nervo cranico può anche causare diplopia.

La paralisi del nervo oculomotore (III), determina ptosi (visione doppia se la palpebra non copre l'occhio), dilatazione della pupilla che rimane areagente alla luce diretta ed indiretta e disfunzione dei muscoli extraoculari, ad eccezione del retto laterale (VI) e dell'obliquo superiore (IV).

Valutare se possibile lacerazioni dei tessuti molli o perdite di sostanza della regione palpebrale ed anche dell'apparato lacrimale.

Una ferita penetrante della palpebra può avere interessato il globo oculare fino a prova contraria.

ESAME DEL NASO

Le fratture isolate del naso, come tutte le fratture facciali, sono difficili da valutare soprattutto se il naso è molto gonfio o presenta una imponente emorragia. Tuttavia la palpazione mette in evidenza la mobilità o rumori di crepitio se sono presenti fratture. Una deviazione della piramide nasale può essere apprezzata all'ispezione ed alla palpazione, tuttavia bisogna considerare che non tutti i pazienti presentano le ossa nasali o il setto in posizione perfettamente mediana. Un esame radiografico semplice, può già evidenziare la presenza di una frattura.

Una valutazione della pervietà delle prime vie aeree è sicuramente difficile nella fase acuta. Una valutazione interna del naso (rinoscopia anteriore), è diretta a valutare l'integrità del setto per identificare se sono presenti ematoma o deformità. Un ematoma del setto misconosciuto in un bambino può trasformarsi in una deformità con il tempo.

Bisogna anche valutare l'integrità della mucosa. La fuoriuscita di liquor è molto importante e suggerisce una più importante frattura naso-etmoidale od una frattura che si estende alla lamina cribrosa. Il liquor può essere identificato quale liquido chiaro contenente glucosio che il paziente descrive dal gusto metallico. Se è presente anosmia subito dopo il trauma, questo può indicare una frattura che si estende dalla lamina cribrosa dell'etmoide fino alla scatola cranica anteriore.

In caso di frattura nasale isolata, sarebbe opportuno attendere finché l'edema si sia risolto, sarà così possibile valutare i contorni del naso e la funzione.

ESAME DEI TESSUTI MOLLI FACCIALI

Una lesione dei tessuti molli facciali è di facile riscontro in un trauma facciale; può trattarsi di una semplice contusione causata da una caduta, fino a grosse perdite di sostanza come quelle dovute ad ustione o a lesioni da arma da fuoco. Tutte queste lesioni devono essere accuratamente valutate, eventualmente in anestesia locale, in maniera sterile, rimuovendo eventuali corpi estranei dalle ferite in quanto possono causare infezione o tatuaggi. Bisogna porre molta attenzione alle ferite lacero contuse che potrebbero avere danneggiato i dotti delle ghiandole salivari o lacrimali ed i nervi.

A supporto dell'esame clinico una ecografia od una radiografia dei tessuti molli possono evidenziare la presenza di corpi estranei. Se necessario un esame TC per la valutazione delle fratture, potrebbe essere utile effettuare delle scansioni dei tessuti molli per valutarne lo stato.

Dopo l'ispezione bisogna annotare con meticolosità tutte le ferite (molto spesso una fotografia è di grande aiuto), quindi effettuare una accurata detersione prima del trattamento chirurgico; bisogna anche praticare la profilassi antitetanica.

ESAME DELLE LESIONI INTRABUCALI

L'esame delle lesioni intrabucali di un paziente con trauma facciale inizia con l'ispezione. Ricercare l'occlusione in quanto può fornire informazioni sui problemi presenti; un morso aperto anteriormente suggerisce la presenza di una frattura bicondilare, di una frattura dell'angolo mandibolare o di una frattura di Le Fort. Una malocclusione laterale nella regione premolare-molare può indicare la presenza di una frattura del condilo dello stesso

lato o del lato opposto, o una frattura angolare dello stesso lato o una frattura di Le Fort scomposta.

Quando si ricerca l'occlusione in una mandibola edentula, la protesi dentaria non dovrebbe essere rimossa quando è possibile. Se questa è andata persa, la ricostruzione dell'occlusione andrà effettuata dopo il trattamento chirurgico, possibilmente nello stesso tempo.

Ematoma e/o edema della bocca o del solco labiale o del pavimento della bocca , devono essere considerati come segni indiretti di una frattura.

Annotare la presenza di perdite di sostanza dei tessuti molli, soprattutto di quelle che necessitano di trattamento in contemporanea con le fratture.

Ricercare la presenza di tutti i denti, o se alcuni sono fratturati, in quanto la parte mancante potrebbe trovarsi nel contesto dei tessuti molli circostanti o addirittura in trachea.

La palpazione deve essere condotta tenendo presente il fastidio arrecato al paziente.

L'edema del pavimento buccale deve essere valutato ed eventualmente devono essere messe in atto tutte le manovre necessarie per mantenere la pervietà delle vie aeree. Palpare il solco buccale, il palato ed il solco linguale ed annotare la presenza di depressioni, rumori di crepitio o scalino osseo.

La palpazione bimanuale ai due lati della rima di frattura serve per valutare la stabilità della frattura stessa. La palpazione deve essere condotta per esaminare tutti e tre i tipi di fratture di Le Fort, il piano sagittale dell'osso mascellare e le diverse parti della mandibola.

E' importante tenere in considerazione che i tessuti molli coinvolti possono essere facilmente mossi con la palpazione bimanuale, sì da simulare una frattura di Le Fort II o III. A livello del palato la palpazione bimanuale viene condotta nella regione molare, alternativamente comprimendo e tirando le creste alveolari.

La palpazione dei denti e della cresta alveolare è inoltre essenziale per la pianificazione del trattamento.

Nell'osso mascellare valutare la funzionalità del nervo mascellare ed infraorbitario; nella mandibola, invece, l'integrità del nervo alveolare inferiore e linguale.

E' importante considerare la disponibilità del paziente, la sua condizione generale, ed anche l'igiene orale, in quanto rivestono un ruolo importante nel trattamento preliminare.

Ghiandole salivari

Esaminare le ghiandole salivari ed i loro dotti alla ricerca di lacerazioni che impediscano la fuoriuscita fisiologica del secreto.

DIAGNOSTICA STRUMENTALE

La valutazione radiologica si basa generalmente su ciò che l'esame clinico ha evidenziato, fornendoci le informazioni necessarie per valutare le fratture.

Siccome spesso i traumi facciali richiedono un trattamento generale di emergenza, in molti casi una adeguata documentazione radiologica può essere effettuata prima del trattamento preliminare.

Esistono diversi metodi radiologici per valutare un trauma facciale, dalla radiografia tradizionale fino alle indagini TC e loro applicazioni 3D.

Radiologia tradizionale

Questa rappresenta le fondamenta della diagnostica per immagine; essa da sola può essere sufficiente per valutare un trauma facciale.

Per ragioni di convenienza e classificazione, la faccia viene divisa in terzo superiore, medio ed inferiore; il terzo medio è a sua volta suddiviso in parte centrale e laterale.

Una sospetta frattura del terzo superiore della faccia, richiede per la valutazione una proiezione di Caldwell, o preferibilmente una Caldwell modificata ed una proiezione laterale (la proiezione di Caldwell, occipitofrontale a 15-20 gradi, equivale ad una elevazione di 15-20 gradi della linea trago-cantale, con la linea glabello meatale usata da Caldwell formano un angolo di 8 gradi. Questa proiezione proietta la rocca petrosa sul terzo inferiore dell'orbita. Bisogna ricordare che questa proiezione è stata studiata per valutare i seni e non le fratture, per questo è più utile una proiezione di Caldwell modificata).

Le fratture del terzo medio richiedono una proiezione occipito-mentoniera a 10 gradi e 30 gradi, ed una proiezione laterale se è coinvolta la parte centrale.

Le fratture del terzo inferiore richiedono una Rx ortopantomografia, ed una proiezione laterale obliqua da entrambe i lati.

Questi esami dovrebbero essere eseguiti con il paziente in posizione eretta quando possibile, per valutare la presenza di livelli idro-aerei nei seni. Altre proiezioni sono raramente richieste.

Tomografia Computerizzata

Questa metodica ha oggi soppiantato la radiologia tradizionale quasi interamente; ha il vantaggio di fornire immagini di sottili fettine dello scheletro facciale, ovviando il problema della sovrapposizione delle immagini di strutture come avviene inevitabilmente nelle radiografie piane; inoltre l'acquisizione delle immagini permette di manipolare i dati, consentendo di valutare le informazioni sia attraverso la finestra per osso, che per i tessuti

moli: questo range di variazioni, permette di identificare la presenza di corpi estranei di diversa natura.

Le informazioni ottenute su un piano, possono essere rielaborate e ricostruite sui tre piani dello spazio, fornendo una immagine tridimensionale dello scheletro facciale.

Generalmente lo spessore delle “fettine” per la valutazione di un trauma facciale si aggira intorno ai 2-4mm.

In quasi tutti i casi di traumi facciali le scansioni Tc assiali sono sufficienti e facilmente ottenibili; tuttavia i protocolli di acquisizione Tc variano considerevolmente in relazione al caso clinico.

Le scansioni coronali sono particolarmente utili nella valutazione dell’orbita, ma anche in altri casi.

La scansione coronale ha il vantaggio di visualizzare le strutture orizzontali, o le parti di osso che normalmente nella scansione assiale si trovano parallele al piano di scansione e quindi sono poco visibili. Queste parti di osso orizzontale sono rappresentate dal tetto dell’orbita, dalla lamina cribrosa dell’etmoide e dal pavimento orbitario.

Le più recenti evoluzioni della Tc spirale, forniscono un gran numero di vantaggi; l’acquisizione dei dati è più veloce, il numero di “fettine” acquisite nello stesso tempo è maggiore rispetto alla Tc convenzionale, la qualità della ricostruzione è affidabile; nella maggior parte dei pazienti con trauma facciale le normali scansioni Tc sono sufficienti per porre la diagnosi, e per pianificare il trattamento. Alcuni casi, però, più complessi richiedono sicuramente una scansione in 3D come non esistono dubbi sul suo impiego nella valutazione di malformazioni posttraumatiche complesse.

Quando ricorrere alla Tc per valutare un trauma facciale?

La decisione di richiedere un esame Tc dipende sia dalle immagini radiologiche già effettuate, che dalla situazione clinica.

Se le radiografie sono negative per frattura ed i segni clinici avvalorano questa evenienza, non c’è necessità di effettuare un esame Tc; invece, tutti i pazienti con frattura del terzo superiore della faccia o con fratture sospette, dovrebbero essere sottoposti ad esame Tc.

Molti pazienti con fratture del terzo medio centrale richiedono una valutazione Tc, un trauma della regione naso-mascellare no, mentre l’utilità dell’esame Tc nella valutazione dei pazienti con frattura di Le Fort I è dubbia.

Le fratture del terzo medio laterale raramente richiedono un esame Tc, tranne che non ci sia dislocazione ossea o estensione delle fratture al processo angolare esterno dell’osso frontale o dello sfenoide o temporale.

Non esistono dubbi che la Tc mostri la dislocazione ossea in maniera impeccabile, particolarmente dell'arco dello zigomo, anche se per la valutazione di queste fratture è sufficiente la radiografia tradizionale.

Alcune fratture orbitarie, richiedono la valutazione Tc e queste possono essere guidate clinicamente. Molti pazienti con ferite penetranti delle palpebre o della congiuntiva dovrebbero essere valutati con la Tc; il rischio di non apprezzare la presenza di un corpo estraneo è notevole.

La Tc è inoltre utile nella valutazione dei pazienti con fratture a Blow-out dell'orbita, con enoftalmo e altre malposizioni del globo.

Rmn

E' notevolmente aumentata la sua applicazione nelle fratture orbitarie per valutare traumi al globo oculare ed al nervo ottico. Può anche essere utilizzata per dimostrare traumi dei tessuti molli a livello dell'articolazione temporo-mandibolare.

Altre Metodiche

Molte altre tecniche quali angiografia, dacriocistografia, scialografia, ed artrografia, occasionalmente trovano impiego nella valutazione di un paziente con trauma facciale.

RICONOSCIMENTO ED INTERPRETAZIONE DELLE FRATTURE FACCIALI

L'anatomia dello scheletro facciale è la più complessa di tutto il corpo; dalle immagini radiologiche si possono ottenere tutte le informazioni se si seguono alcune regole fondamentali.

Bisogna innanzitutto osservare tutte le immagini radiologiche, anche quelle inviate dal reparto di provenienza del paziente.

In ogni immagine bisogna controllare la data, il nome del paziente e l'orientamento (destra o sinistra).

Mc Gregor e Campbell, hanno descritto un pattern di quattro linee che l'occhio deve seguire quando esamina una radiografia frontale (proiezione occipito-mentoniera a 10 gradi). Queste sono conosciute quali linee di Campbell o, qualche volta di Mc Gregor. Una quinta linea è descritta come linea di Trapnell (Fig 4 Appendice II). L'utilizzo di queste linee aiuta nella ricerca delle fratture e riduce la possibilità di errore.

La prima di queste linee passa attraverso le suture fronto-zigomatiche, il margine superiore dell'orbita ed il seno frontale. La seconda passa attraverso gli archi degli zigomi, il corpo delle ossa zigomatiche ed i pavimenti delle orbite. La terza passa attraverso i condili mandibolari, i processi coronoidei ed i seni mascellari. La quarta passa attraverso le branche

ascendenti della mandibola ed il piano oclusale. La quinta passa attraverso il bordo inferiore della mandibola, da angolo ad angolo.

Dolan e Jacoby hanno descritto tre linee per la valutazione della proiezione occipito-mentoniera che possono essere utilizzate in aggiunta. Queste linee sono conosciute come linee di Dolan e sono rappresentate dalla “linea orbitaria”, che si estende lungo il bordo interno della parte laterale, inferiore e mediale dell’orbita, passa sopra il ponte nasale per raggiungere le stesse strutture dal lato opposto; la “linea zigomatica”, che si estende dal margine superiore dell’arco e del corpo dello zigomo, passando lungo il margine laterale del processo frontale dello zigomo fino alla sutura fronto-zigomatica; la “linea mascellare”, che si estende lungo il margine inferiore dell’arco dello zigomo, il margine inferiore del corpo e la parte distale dello zigomo fino alla parete laterale del seno mascellare.

Questi autori hanno anche descritto delle linee di valutazione per la proiezione di Caldwell modificata.

La prima si estende lungo il margine esterno del processo orbitario dell’osso frontale fino all’osso zigomatico; la seconda è la linea innominata o linea orbitaria obliqua; la terza, “orbitaria”, si estende lungo il margine interno dell’orbita in basso quindi si sdoppia in due linee quasi parallele, che si incontrano a livello della fessura orbitaria inferiore, la mediale di queste due linee è la cresta lacrimale posteriore, la laterale è la lamina papiracea. Le linee continuano lungo il margine orbitario inferiore, lateralmente e superiormente.

Segni Radiologici diretti di frattura

Tutti i segni di frattura possono essere considerati quali variazioni della densità -radioopacità o radiotrasparenza- o quali anomalie di posizione -orientamento sbagliato o posizione sbagliata-.

- Segno di separazione

Una lesione della continuità dell’osso permette ai raggi x di attraversare quel punto senza alcun impedimento, ciò si traduce in una linea di lucentezza sulla lastra.

- Diastasi delle suture

La separazione di un frammento di osso dal resto dello scheletro facciale può avvenire anche lungo una linea di sutura.

- Segno di sovrapposizione

Questo avviene quando vi è dislocazione sicché un frammento dell’osso si sovrappone all’altro.

- Abnorme densità lineare

Questo avviene quando un frammento di osso è dislocato e/o rotato in maniera da alterare la normale anatomia dell'osso.

- Assenza di frammenti d'osso

L'assenza di un frammento d'osso dalla sua normale posizione è l'opposto dell'abnorme densità lineare.

- Abnorme angolazione/curvatura

Si può notare in bambini con frattura a legno verde della testa del condilo nella cavità acetabolare e nell'arco dello zigomo.

- Deformità a scalino

Questa è dovuta alla dislocazione dell'osso nel piano ad angolo retto rispetto ai raggi x

- Ampliamento del legamento periodontale

Segni indiretti di frattura

- Edema dei tessuti molli
- Opacizzazione di seni
- Aria nei tessuti molli
- Variazioni del piano occlusale
- Trauma dentario

Interpretazione dei dati Tc

Le indagini Tc forniscono una serie di fotografie dello scheletro facciale; l'organizzazione dei dati richiede l'analisi di ogni immagine e la loro ricostruzione tridimensionale nella propria mente.

Gentry e Coll. hanno elaborato il concetto di una serie di strutture orizzontali, coronali e sagittali che possono essere utilizzate per valutare le immagini Tc dei pazienti con trauma facciale.

Segni specifici nelle immagini TC

Alcune delle variazioni descritte per le radiografie tradizionali sono applicabili alle immagini Tc; tuttavia questa metodica è molto sensibile alle variazioni dei tessuti molli, evenienza di difficile valutazione nella radiografia piana. La Tc può dimostrare cambiamenti della posizione del globo oculare, le correlazioni tra muscoli extraoculari e frammenti di un osso, fratture Blow-out, particolare collocazione dei corpi estranei, rottura o dislocazione del cristallino. La Tc può dimostrare emorragia nelle varie sedi intracraniche, nell'orbita e nel globo oculare e permette di localizzare accuratamente i frammenti d'osso dislocati.

LESIONI DEI TESSUTI MOLLI

Le lesioni traumatiche del viso richiedono una scrupolosa valutazione clinica e radiografica. Vengono incluse nelle lesioni dei tessuti molli le lesioni della *cute* (la contusione, con o senza ematoma, le abrasioni, i tatuaggi accidentali, la ritenzione di corpi estranei, le lesioni da punta, le lacerazioni), *dei nervi*, del *dotto di Stenone* e dei *muscoli*. Dopo aver trattato le urgenze vitali, generalmente si interviene prima su quelle lesioni suscettibili di riparazione in anestesia locale, eccezion fatta per la riparazione di massive *perdite di sostanza dei tessuti molli* e per le *lesioni da arma da fuoco*.

LESIONI DELLA CUTE

Contusioni: la contusione (con o senza ematoma) è una lesione che difficilmente si complica con alterazioni serie della cute, per cui necessita soltanto di attenta esplorazione e pulizia. Il risultato delle contusioni è generalmente un edema esteso, ecchimosi ed ematomi che normalmente regrediscono spontaneamente.

I piccoli ematomi della faccia generalmente si riassorbono da soli; necessitano invece di trattamento chirurgico solo quelli che producono una capsula reattiva: non trattati infatti, questi, si organizzano esitando generalmente in una cicatrice poco estetica.

L'ematoma, quando si trova ancora allo stato di coagulo, può essere drenato mediante incisione; se si verifica invece una liquefazione, può essere aspirato con un ago di grosso calibro (18 G o maggiore).

Abrasioni: Bisogna procedere con molta attenzione nel trattamento delle abrasioni perché molte di esse contengono particelle di vario materiale estraneo che potrebbero causare, se non riconosciute ed asportate, dei veri e propri tatuaggi nella regione lesa con cattivo risultato estetico. Queste lesioni vengono generalmente trattate mediante lavaggio leggero con soluzione saponosa non irritante; è opinione comune lasciare l'abrasione scoperta, se, però, è presente dolore, si può ricoprire l'abrasione con un leggero strato di pomata antibiotica (aureomicina al 3%) e quindi con una leggera medicazione assorbente da rimuovere dopo 1-2 giorni.

La guarigione è generalmente veloce e senza reliquati a meno che ci si trovi in presenza di abrasioni profonde o infette.

Tatuaggi accidentali: le piccole particelle che si trovano localizzate nel derma devono essere prontamente rimosse prima che si fissino definitivamente ai tessuti, evenienza che generalmente si verifica dopo circa 12 ore dall'evento lesivo.

Il trattamento, in anestesia locale o generale, viene effettuato, a seconda dei casi, mediante detersione con soluzioni saponose adeguate a rimuovere le particelle estranee; se queste sono rappresentate da grasso od olio, è opportuno trattare preventivamente la lesione e le aree circostanti con soluzioni a base di etere o xilolo.

Se le particelle si sono fissate ai tessuti, determinando un vero e proprio tatuaggio traumatico, allora sarà necessaria una dermo-abrasione da effettuarsi in anestesia locale o generale a seconda della vastità della parte interessata; quindi la zona verrà ricoperta solo con una medicazione assorbente e non aderente, come garze di acetato di cellulosa. Le piccole particelle che rimarranno comunque fissate nella cute, sarà possibile rimuoverle anche a distanza di tempo con laser specifici.

Ritenzione di corpi estranei: si tratta di particelle più voluminose rispetto a quelle che causano i tatuaggi traumatici, facilmente asportabili dalle ferite, con l'eccezione di schegge di proiettili in quanto raggiungono una maggior profondità diventando difficilmente reperibili.

La mancata rimozione di questi corpi estranei può provocare fenomeni cellulitici e formazione di ascessi o granulomi da corpo estraneo.

Lesioni da punta: sono le meno comuni a livello del viso; però quando si verificano, devono essere controllate accuratamente in quanto possono nascondere lesioni delle strutture sottostanti.

Non è infrequente l'evenienza della formazione di una fistola artero-venosa dopo una ferita da punta, in particolar modo a livello delle regioni parotidea e preauricolare. E' anche possibile riscontrare nel contesto della lesione piccoli frammenti appartenenti al corpo contundente (grafite, legno, plastica, etc.) che devono essere rimossi perché non si complicano con infezioni e tatuaggi.

Ferite lacero-contuse: sono le lesioni di più comune riscontro a livello del viso. La riparazione deve essere effettuata solo dopo aver controllato con attenzione e trattato le eventuali lesioni dei piani sottostanti.

La maggior parte dei traumi della faccia, eccezion fatta per le ferite da arma da fuoco, da morso di animale o per i tatuaggi traumatici, possono essere trattate anche dopo 24 ore dall'evento lesivo, senza che venga pregiudicato l'esito.

I margini della ferita saranno recentati, così il risultato finale sarà migliore e la riparazione meno complicata e più rapida.

Se i margini della lesione sono contusi ed anatomicamente importanti, sarà meglio evitare la recentazione e praticare un intervento definitivo secondario dipendente dal caso; questo è particolarmente importante per le ferite delle palpebre, dell'orecchio, delle ali del naso per le quali sacrificare una qualsiasi parte di tessuto potrebbe compromettere il buon esito della riparazione.

Tecnica di riparazione: gli strati muscolare e sottocutaneo vengono suturati con Vicryl 5-0 o 6-0 allo scopo di ridurre gli spazi morti ed evitare la formazione di ematomi e sieromi.

La sutura della cute viene effettuata a punti staccati con nylon 5-0 o 6-0; se dovessero verificarsi un ematoma o un sieroma o la formazione di una raccolta purulenta si potrà mollare 1 o 2 punti di sutura per permetterne il drenaggio.

I muscoli mimici facciali sono così strettamente associati alla pelle, che una loro accurata chiusura darà una ricostruzione funzionale.

Nelle aree dove la cute è sottile, come la zona palpebrale, le suture verranno rimosse in IV o V giornata, mentre nelle altre aree del viso in VI o VII giornata.

Lesioni del sopracciglio

Il sopracciglio è una struttura anatomica che deve essere sempre preservata e mai rasata essendo un importante repere anatomico e riparata con attenzione nella sua forma e nei bordi.

La lesione del piano muscolare sottostante deve essere ricostruita per evitare la diastasi e la depressione della cicatrice. Prima di procedere con le suture è buona norma accertarsi dell'eventuale presenza di fratture sottostanti che interessino il margine sopra orbitale od il seno frontale essendo queste poco evidenziate dalle immagini radiologiche di routine.

Lesioni delle palpebre

E' sempre essenziale accertarsi che non vi siano lesioni al sottostante bulbo oculare: l'errore più comune è quello di lasciare un corpo estraneo nel suo contesto. In ogni caso la rimozione di un qualsiasi corpo estraneo dal globo deve essere effettuata con molta cautela in modo da non causare ulteriori danni.

Lo stesso dicasi per quanto riguarda la rimozione dei coaguli ematici in quanto i tessuti dell'iride possono esserne infarciti o si possono confondere con questi.

Essendo il tetto dell'orbita alquanto sottile e fragile qualsiasi ferita che penetri profondamente nell'orbita attraverso la palpebra superiore o il globo oculare si deve considerare una potenziale lesione intracranica.

Essendo la palpebra abbondantemente irrorata la sua infezione è un evento alquanto raro; le lacerazioni della stessa devono essere deterse con soluzione fisiologica e le avulsioni

parcellari, dopo essere state detese con soluzione fisiologica, vengono apposte come un auto innesto ogni qualvolta questo sia possibile.

Le lacerazioni palpebrali possono essere divise in superficiali e profonde.

Le lacerazioni superficiali possono essere suddivise in: parallele al margine palpebrale e perpendicolari ad esso.

Le lacerazioni parallele richiedono semplicemente una sutura per accostamento della cute; le più piccole non vanno suturate. Le lacerazioni che decorrono perpendicolarmente al margine palpebrale attraverso le linee di tensione cutanea tendono invece ad allargarsi quindi il loro trattamento richiede una sutura in materiale riassorbibile dei sottostanti strati muscolare e sottocutaneo, prima della sutura cutanea.

La maggior parte delle piccole lesioni congiuntivali guariscono senza alcuna sutura, ma quando occorre suturarle si deve impiegare del Vicryl 6-0 montato su ago oftalmico.

Le lacerazioni profonde devono essere accuratamente esplorate previa anestetizzazione della zona per ricercare eventuali lesioni delle strutture sottostanti. Le sezioni dell'elevatore della palpebra o del muscolo retto superiore devono essere riparate mentre le lacerazioni che si estendono attraverso il margine palpebrale vengono suturate in prima istanza. La diastasi della ferita e l'incisione sul margine palpebrale libero sono determinate dalla contrazione delle fibre del muscolo orbicolare che circondano la rima palpebrale.

La fibrotizzazione di queste fibre muscolari avviene allorquando la riparazione si protrae per 7-10 giorni, in questo caso il piano tarsale si assottiglia e si retrae ed i margini della ferita non possono più essere approssimati.

Il piano tarsale ed il margine ciliare devono essere accuratamente suturati in quanto da questa operazione ne deriva il risultato dell'intervento.

Si deve inoltre porre estrema attenzione nel preservare l'integrità dell'apparato lacrimale e dei legamenti cantali.

Le lesioni del sistema lacrimale possono richiedere l'incannulamento con un cateterino in polietilene e la riparazione con una soprastante sutura sottile (in alternativa una sutura in nylon 3-0 può rappresentare un eccellente sondino o splint per i dotti lacrimali). Raramente le lesioni isolate del canalicolo superiore possono esitare in epifora.

Sistema lacrimale di drenaggio

Tutti i traumi a carico delle palpebre possono determinare un danno a livello del sistema lacrimale di drenaggio, specie quando la ferita va dalla palpebra mediale alla punta lacrimale, zona in cui può essere reciso il canalicolo.

Indubbiamente il danno lacrimale è sottodiagnosticato nei traumi naso-etmoidali, con una percentuale di pazienti compresa tra il 3 e il 18% che successivamente richiedono una dacriocistorinostomia.

Le parti più vulnerabili nei traumi palpebrali sono sicuramente i canalicoli lacrimali, particolarmente il piccolo segmento che sta tra il canto mediale prima che entri nel sacco lacrimale.

Il dotto deve essere incannulato con sottili tubi di polietilene o di silicone attraverso la punta lacrimale e per tutta la lunghezza del canalicolo fino al raggiungimento del sacco lacrimale, la corretta esecuzione eviterà la stenosi del dotto stesso.

Tutto il sistema lacrimale, inclusa la porzione intra-ossea del sacco lacrimale, sono a rischio nelle fratture naso-etmoidali dislocate.

In pazienti con lesioni bicanalicolari e grave danno della zona si può effettuare un'intubazione di entrambe le punte lacrimali che resti in situ per almeno 6 mesi.

La disinserzione del canto mediale

La natura dei problemi ricostruttivi dipende dal tipo di lesione.

Solitamente il legamento è attaccato al frammento osseo, in rare occasioni il canto può disinserirsi dall'osso e questo comporta diverse difficoltà nella ricostruzione.

Il completo distacco del legamento è più frequente quando si ha la compromissione dell'osso sottostante o nel caso di traumi penetranti, non va tuttavia dimenticato il possibile distacco derivante da un'esplorazione chirurgica disattenta.

In questi casi il legamento può essere localizzato lateralmente al sacco lacrimale: introducendo un ago attraverso l'angolo cantale si identifica lo stesso nella porzione inferiore al sacco lacrimale. Una volta localizzato viene passato un sottile filo di sutura attraverso la superficie del legamento cantale sotto il canalicolo e il sacco lacrimale.

Il filo viene poi fatto passare per via trans-nasale al canto controlaterale (nel caso in cui quest'ultimo sia attaccato) essendo così posizionato eserciterà una trazione mediale e posteriore.

Nel caso in cui il frammento osseo sia abbastanza stabile è possibile effettuare il fissaggio mediante vite.

Lesioni del naso

Le lesioni dei tessuti molli del naso sono generalmente esenti da complicanze, a meno che non si tratti di avulsione o amputazione. Si può ottenere una buona guarigione, quindi, con il semplice accostamento dei tessuti e la loro sutura.

I tessuti molli del naso sono rappresentati dalla cute, dalla cartilagine e dalla mucosa. Le fibre muscolari superficiali del naso sono sparse e, per la maggior parte, aderenti alla cute.

L'ematoma del setto può essere diagnosticato mediante uno speculum nasale. Si evacua immediatamente attraverso una piccola incisione della mucosa. Un ematoma settale non trattato generalmente esita in una condromalacia che causa una perdita della cartilagine settale interessata, specie se infetta, causando un "naso a sella".

Per le lesioni che interessano tutti gli strati dei tessuti molli del naso è buona regola suturare in primo luogo il piano mucoso, impiegando un Vicryl 4-0. Il piano settale, le cartilagini triangolari, le alari e la columella vengono generalmente ricomposte sotto la visione diretta semplicemente con la ricostruzione accurata del piano mucoso inferiormente e di quello cutaneo superiormente. Generalmente non occorre la sutura del sottocutaneo. La sutura cutanea viene effettuata con punti staccati di nylon 5-0.

E' buona regola, dopo la ricostruzione, tamponare entrambe le narici per 4 o 5 giorni; a volte si rende necessario il confezionamento di un tutore protettivo da posizionare sulla piramide nasale che viene mantenuto per circa 14 giorni.

Nel caso in cui la avulsione cutanea sia stata completa sarà necessaria la copertura con autoinnesti di cute prelevata dalla regione retroauricolare (innesti a tutto spessore) o da regioni fotoesposte (innesti a spessore parziale) così che la differenza cromatica tra l'area donatrice e la ricevente sia minima. Questa accortezza è decisamente importante per una buona riuscita estetica dell'intervento.

Lesioni delle guance

Sono sicuramente le lesioni più comuni nei traumi facciali; la loro riparazione superficiale è relativamente semplice e gli esiti cicatriziali sono generalmente buoni. Meritano, comunque, particolare attenzione strutture anatomiche sottostanti al piano cutaneo rappresentate dalle *branche del nervo faciale, dalla parotide, dal dotto di Stenone, dai muscoli masticatori e mimici.*

BRANCHE DEL NERVO FACIALE

Lesioni traumatiche dei tessuti molli interessanti la superficie postero-inferiore delle guance rivestono una particolare importanza in quanto in questa area sono situate le branche del nervo faciale, la parotide con il suo dotto escretore ed il muscolo massetere.

Data la posizione profonda delle branche maggiori del nervo faciale, queste risultano protette dai sovrastanti strati di tessuti molli e sono raramente lese da traumi accidentali. Non è affatto necessario esplorare la zona per accertare una lesione di questo nervo; in tal caso sarebbero infatti già evidenti i segni inconfondibili della perdita della funzione muscolare.

Le lacerazioni causate da oggetti taglienti e netti come coltelli, parabrezza, vetro, metallo tagliente, etc. potrebbero approfondirsi attraverso tutti gli strati dei tessuti molli e coinvolgere le strutture sottostanti.

E' poco agevole e non necessario identificare e suturare i rami terminali del nervo faciale, infatti, già solo accostandoli accuratamente i nervi si rigenerano spontaneamente ed il ripristino della loro funzione avverrà entro e non oltre i 12-18 mesi.

Se il nervo faciale è reciso a livello della parotide, bisognerà identificare e suturare con cura i rami maggiori. L'identificazione dei rami distali alla lacerazione sarà possibile mediante uno stimolatore nervoso faradico durante i primi 3 giorni dopo la lesione; trascorso questo termine non si potrà più sollecitare alcuna risposta e bisognerà localizzare i nervi mediante una dissezione accurata con l'aiuto di un paio di occhialini o con il microscopio operatorio. Bisognerà anche disseccare la porzione prossimale del nervo per identificarla e permettere un'approssimazione con suture sottili al microscopio.

I rami sensitivi cutanei del trigemino sono talmente sottili che non è, né possibile né necessaria una loro sutura.

Il recupero della sensibilità si determina normalmente in un arco di tempo che oscilla da un paio di mesi ad un anno.

Sicuramente il deficit funzionale più severo in caso di sezione di una singola branca del nervo faciale è quello causato dalla interruzione della branca temporale che determina paralisi palpebrale e conseguente esposizione della cornea. La branca marginale del nervo faciale viene qualche volta interessata nelle lesioni a carico della mandibola. Questa branca è situata in profondità rispetto al platisma e posteriormente all'arteria faciale, quindi decorre vicino al bordo inferiore della mandibola, alcune volte 1 cm al di sotto di questa.

Sezioni delle branche di un nervo anteriormente alla regione del dotto parotideo (linea mediopupillare) non comportano un deficit muscolare permanente in quanto i muscoli superficiali sono innervati dalla loro faccia posteriore e dai rami del faciale controlaterale. La riparazione di questi rami, in ultima analisi, non è necessaria. Nel caso in cui si verificasse una lesione netta della porzione posteriore delle branche del faciale, come nelle lesioni da rasoio, sarà necessario suturare le due parti con tecnica fascicolare.

Quando si verifica un danno maggiore, da ferite penetranti o lacero-contuse, si deve procedere ad un'attenta esplorazione e debridement prima di effettuare la riparazione: se porzioni di nervo sono danneggiate queste devono essere escisse accuratamente prima di procedere all'anastomosi.

Il recupero funzionale completo dopo l'intervento è raro o pressoché impossibile, verrà invece recuperata buona parte del deficit. In generale, l'impiego di innesti di nervo od

anastomosi con altri nervi è oltremodo imprudente, almeno nella riparazione della fase acuta del trauma.

PAROTIDE E DOTTO DI STENONE

La parotide ed il suo dotto sono invece più superficiali rispetto alle branche del nervo faciale e quindi più esposti ai traumi. Una loro lesione si sospetta quando dai margini della ferita, generalmente nella regione posteriore della guancia, si ha gemizio di liquido chiaro, filante. Frequentemente a questa lesione si associa la caratteristica caduta della metà del labbro superiore per la sezione del ramo buccale del nervo faciale che decorre parallelo al dotto (alcune volte lo attraversa).

Non è necessaria la sutura della ghiandola, ma è altresì essenziale accertarsi della pervietà del dotto prima di procedere alla sutura della ferita. La proiezione del dotto corrisponde ad un territorio delimitato da una linea virtuale che congiunge il trago alla metà del labbro superiore.

Il tempo necessario affinché una fistola ghiandolare cicatrizzi spontaneamente è di pochi giorni (3-4 settimane al massimo). Nel caso in cui persista, sintomo questo di lesione del dotto, sarà necessario suturare quest'ultimo previo incannulamento con splint, come ad esempio un catetere in polietilene.

Quando l'area della sezione è visibile attraverso la ferita cutanea è alquanto semplice incannulare il dotto di Stenone per via retrograda, ma quando la sede della lesione non è visibile si può tentare di incannularlo dal suo ostio in cavità buccale, a livello della corona del secondo molare superiore.

Una volta incannulato, le due porzioni del dotto vengono approssimate con molta cura e suture in nylon 6-0.

Se la sezione del dotto è incompleta, dopo la riparazione si può procedere a rimuovere lo splint, se invece la sezione è stata completa è buona norma lasciare il catetere in situ per almeno 15-20 giorni o fino a che non si riassorba l'edema della parte. Il catetere viene assicurato con un filo di sutura alla parte buccale della guancia in modo tale che venga agevolato il drenaggio salivare per gravità.

Quando si verifica un danno importante con perdita di parte del dotto si può creare un neoostio a livello della mucosa buccale anastomizzando la parte prossimale del dotto sezionato alla mucosa stessa, tutto questo per mantenere inalterata la funzione secretoria della parotide.

La fascia, il tessuto sottocutaneo e la cute vengono infine suture sulla ghiandola lacerata; se il dotto è pervio, una eventuale fistola parotideica cicatrizzerà spontaneamente.

MUSCOLI MASTICATORI E MIMICI

Nel caso in cui siano stati sezionati, questi muscoli devono essere sempre suturati accuratamente cercando di ripristinarne la continuità anatomica. La cicatrizzazione e la ripresa funzionale si verificano comunque anche se non si procede alla ricostruzione, ma gli esiti saranno sicuramente poco estetici (infossamenti, cicatrici depresse, ed altri inconvenienti estetici).

Lesioni relativamente superficiali del mento possono danneggiare il ramo marginale mandibolare del nervo faciale comportando la caduta di metà del labbro inferiore per la perdita dell'innervazione sia dei muscoli elevatori che depressori del labbro (mentale e quadrato del labbro inferiore).

Le lesioni a tutto spessore della regione mentoniera comprese tra la proiezione della sinfisi ed il solco labiale inferiore possono provocare una soluzione di continuo con la cavità buccale che deve essere attentamente riparata per evitare la formazione di fistole oro-cutanee.

Lesioni delle labbra

Le lesioni delle labbra possono essere semplici lesioni interessanti cute e sottocute o approfondirsi fino al piano muscolare coinvolgendo la mucosa.

Per assicurare un'adeguata funzione ed un buon risultato estetico è indispensabile una esatta approssimazione del muscolo, del margine vermiglio-cutaneo e del margine vermiglio-mucoso, che servono da punti di riferimento dai quali si comincerà a suturare.

Dopo una pulizia accurata e delicata le strutture labiali devono essere chiuse per piani, cominciando dallo strato più profondo procedendo verso la cute; ogni sforzo andrà fatto per approssimare la muscolatura in modo corretto.

La ricostruzione consiste nella sutura a strati, impiegando materiali riassorbibili per le strutture mucose e muscolari (Vicryl 3-0 o 4-0); quindi, dopo aver ripulito bene dal sangue il vermiglione, lo si allinea e lo si sutura con monofilamento sintetico non riassorbibile 4-0 o 5-0.

Lesioni della cavità orale

Le lesioni dei tessuti molli della cavità orale rivestono particolare importanza; alcuni Autori sono propensi a lasciare guarire spontaneamente queste lesioni considerando che la riepitelizzazione è rapida; mentre altri, dato il frequente reperto di cicatrizzazione anomala

con formazioni di cicatrici che interferiscono con la funzionalità dell'apparato masticatorio, preferiscono eseguire un adeguato trattamento.

Per tutte le ferite della cavità orale (specialmente per quelle contuse e da morso di animale), l'attuale trattamento terapeutico prevede un attento debridement ed una sutura semplice a punti staccati in Vicryl 3-0 o 4-0. L'uso di punti riassorbibili evita al paziente, soprattutto se in età pediatrica, il successivo trauma della rimozione degli stessi.

Possono comunque essere usati materiali non riassorbibili (seta) con minima reazione tissutale.

Il trattamento di queste lesioni permette un regolare drenaggio salivare prevenendo la formazione di ascessi intraorali e di cicatrici irregolari.

Particolare attenzione deve essere posta all'igiene orale, mediante frequenti lavaggi con acqua ossigenata diluita al 50 % in soluzione fisiologica o con opportune soluzioni collutorie, trattamenti fondamentali per una precoce e perfetta guarigione.

LESIONI DA ARMA DA FUOCO

Nelle ferite da arma da fuoco della faccia l'intento principale è la ricostruzione dei tessuti molli; se questa è effettuata tempestivamente verranno sicuramente ridotte le complicanze.

Il secondo intento è di ottenere, per quanto possibile, un buon risultato funzionale ed estetico che generalmente si consegue quando si procede alla ricostruzione contemporanea delle strutture ossee e dei tessuti molli.

Trattamento di emergenza.

Il trattamento iniziale di questo tipo di lesioni segue i normali protocolli previsti per qualsiasi emergenza traumatica; la priorità deve essere riservata al controllo della pervietà delle vie aeree, e talora è necessaria la cricotiroidotomia o la tracheotomia.

E' indispensabile un controllo della circolazione nel distretto interessato, tamponando eventuali emorragie, anche massive, che si potrebbero presentare per lesioni dei grossi vasi del collo o della vascolarizzazione propria della faccia.

In questi casi è importante avvalersi di un consulto neuro-chirurgico ed oculistico per ricercare eventuali lesioni cerebrali ed oculari.

Appena le condizioni generali lo permetteranno, sarà opportuno un accertamento atto a valutare l'integrità cerebrale (TC dell'encefalo e del massiccio facciale meglio ancora se con acquisizioni elicoidale) associando eventualmente una ortopantomografia quando si sia in presenza di lesioni che coinvolgano la regione mandibolare.

Trattamento chirurgico.

L'approccio chirurgico dipende dall'estensione della lesione e secondo Manson si devono tener presenti 4 punti fondamentali:

- lesioni dei tessuti molli;
- lesioni della struttura ossea;
- percentuale di perdita di tessuti molli;
- percentuale di perdita di parti ossee.

La bassa velocità dei proiettili esplosi dalle comuni armi da fuoco si associa a lesioni dei tessuti molli e delle strutture scheletriche sottostanti. In questi casi la perdita di sostanza è modesta e quindi le lesioni vengono generalmente trattate con l'escissione e la sutura del foro di entrata e di uscita del proiettile.

Le lesioni causate da proiettili a media od alta velocità (armi da caccia o da guerra) comportano lesioni più complesse essendovi oltre alle lesioni dei tessuti molli ed ossei anche una perdita di questi stessi in varia misura.

Questo tipo di lesione richiede una serie di debridment conservativi; è opinione comune attendere non più di 48 ore dal primo debridment, procedere ad un secondo e quindi al trattamento definitivo.

Spesso è necessaria una seconda revisione cercando di evitare comunque il trauma causato da più debridment.

E' necessario ripulire la ferita da ogni corpo estraneo, sia metallico che non e procedere quindi ad una accurata emostasi prima della sutura definitiva.

Appositi drenaggi verranno apposti se vi sono riserve circa la vitalità dei tessuti o la comunicazione con strutture contaminanti quale ad esempio la cavità buccale.

Nelle aree dove non è possibile la sutura per prima intenzione si può procedere, sempre dopo un'attenta pulizia della parte, alla mobilitazione di lembi di vicinanza che generalmente permettono una chiusura senza tensione.

Trattamento secondario.

Anche se le tecniche ricostruttive vengono applicate con particolare perizia, molte volte è richiesto un reintervento per la revisione di cicatrici, specialmente a livello cantale, ricostruzioni nasali, commisuroplastiche ed interventi per migliorare l'estetica del volto, quali il lipofilling per ricostruirne i volumi.

TRATTAMENTO CHIRURGICO DELLE FRATTURE FACCIALI

Dopo avere scongiurato qualsiasi emergenza per la vita del paziente, mentre si procede con le indagini radiologiche e gli esami clinici essenziali per la diagnosi, è opportuno attuare la profilassi antibiotica, antiedemigena ed eventualmente praticare la profilassi antitetanica.

Non appena tutti i dati clinici e radiologici saranno pervenuti, si deciderà per il trattamento chirurgico; mentre non esistono dubbi che un trattamento precoce risolve rapidamente l'emorragia ed il disagio per il paziente, non esistono studi oggettivi che dimostrano che il trattamento entro le 48 ore attualmente produca migliori risultati estetici e funzionali rispetto ad un trattamento entro 2 settimane dal trauma. Procastinare il trattamento oltre le 3 settimane rende questo molto difficoltoso. Idealmente il trattamento definitivo dovrebbe essere condotto entro i primi 5-7 giorni e non oltre le 2 settimane dal trauma.

FRATTURE DEL NASO

Le fratture del naso possono interessare solo il setto cartilagineo o le ossa nasali od entrambe le strutture.

Sintomatologia: la frattura nasale è generalmente accompagnata da epistassi, sia in presenza sia in assenza di ferite interessanti la porzione esterna cutanea od interna mucosa, associata a dolore, edema, ed ostruzione respiratoria.

I segni di una frattura nasale sono: edema, ferite, deviazione laterale od antero posteriore delle ossa proprie, sensazione di crepitio o mobilità alla loro palpazione ed infine epistassi. L'esplorazione endo nasale deve accertare se siamo in presenza di un ematoma del setto (che deve essere drenato), di ostruzione data da un turbinato edematoso o di una deviazione del setto.

Trattamento: Le fratture delle ossa nasali sono facilmente riducibili prima che l'edema dei tessuti molli diventi un fattore complicante, quelle più semplici possono essere trattate ambulatorialmente mediante metodi di riduzione a cielo coperto.

Per le fratture più complesse, il trattamento viene effettuato in anestesia generale con l'intento di ridurre le fratture sia del setto che delle ossa proprie (Fig 5 Appendice II).

L'elevatore usato per la riduzione delle ossa nasali solleva sia le ossa nasali che le cartilagini laterali che sono in stretta relazione anatomica con le ossa nasali stesse essendo situate al di sotto di esse, aderendo alla loro superficie inferiore. Poiché le cartilagini laterali hanno anche una continuità anatomica con la cartilagine del setto, sollevando la cartilagine laterale con un

elevatore si può ridurre con successo una frattura orizzontale e rimettere la cartilagine nel solco del vomere da dove poteva essersi lussata. La correzione della posizione del setto viene completata impiegando la pinza di Asch; i frammenti settali riallineati sono mantenuti in posizione da tamponi intra nasali che vengono mantenuti in sede per circa 4-6 giorni.

Quando il dislocamento e la sovrapposizione dei frammenti sono di una certa entità, il migliore approccio può essere l'esposizione dell'intelaiatura settale mediante sollevamento sub pericondrale, come per una resezione sotto mucosa immediata del setto nasale, tuttavia è possibile di solito riallineare i frammenti della cartilagine del setto e mantenerli in posizione mediante tamponamento intra nasale.

Le ossa proprie del naso vengono ridotte o manualmente o mediante le pinze di Walsham, quindi si effettua un tamponamento intra nasale con garza imbevuta di pomata antibiotica e si conforma un tutore esterno metallico o gessato che viene mantenuto per circa 7-10 giorni.

Le fratture nasali frequentemente mostrano qualche deformità dopo la cicatrizzazione e si possono migliorare con una rinoplastica dopo circa 8-10 mesi dal trauma, tempo necessario affinché i fenomeni cicatriziali si assestino e diventino definitivi.

Se ad una prima osservazione si nota grave edema senza ferite aperte il trattamento va rimandato fino alla regressione dell'edema per una valutazione più accurata e comunque non prima della V-VII giornata.

Complicanze: le complicanze precoci sono rare e consistono in edema ed ecchimosi della cute e delle palpebre, epistassi, ematoma del setto. L'epistassi di solito è di breve durata e, o cessa spontaneamente o può essere controllata mediante tamponamento intra nasale, l'edema è temporaneo e scompare entro pochi giorni mentre un vasto ematoma che venisse a crearsi al di sotto dei tessuti molli del setto nasale va trattato mediante evacuazione o incisione e drenaggio.

Le complicanze tardive possono essere rappresentate dalla organizzazione di un ematoma settale con esito in fibrosi sub pericondrale ed ostruzione nasale parziale.

In caso di traumi ripetuti il setto cartilagineo può essere ampiamente sostituito da materiale calcifico e per assicurare una sufficiente pervietà delle vie aeree può rendersi necessaria la resezione del setto nasale ispessito o deviato.

Nelle aree dove i tessuti lesi sono in contatto si possono formare sinechie tra il setto ed i turbinati queste vengono trattate con la loro sezione e con l'interposizione tra le superfici recise di materiale non aderente rimosso dopo cinque giorni.

FRATTURE NASO - ETMOIDALI

Le fratture naso-etmoidali rappresentano un ampio spettro di traumi che vanno dalla semplice frattura nasale con minimo coinvolgimento dell'etmoide alla frattura comminuta con dislocazione dei frammenti.

La complessa anatomia unita alla direzione della forza traumatica ed al grado di sviluppo dei seni paranasali spesso fanno sì che la linea di frattura si estenda posteriormente, coinvolgendo l'orbita, la base cranica ed il seno frontale.

Clinicamente queste fratture possono presentarsi in vari modi; una condizione di frequente riscontro è il telecanto traumatico.

Se invece l'impatto avviene in corrispondenza del ponte nasale, il dislocamento dello stesso all'interno dell'etmoide verrà a creare un aspetto caratteristico "a muso di maiale".

La particolare conformazione di questa zona è spesso associata alla formazione di frammenti ossei, questi possono essere spinti posteriormente e quindi rompere il sacco lacrimale o sezionare il legamento cantale.

Queste lesioni secondarie alla frattura possono essere viste sia strumentalmente mediante scansione Tac che clinicamente con una attenta esplorazione dell'area traumatizzata. Vi sono inoltre semplici manovre che possono essere di particolare aiuto nella diagnosi: una di queste è il "test di distrazione".

La manovra prevede che le palpebre siano messe in tensione lateralmente, questo movimento viene effettuato per tirare il canto ed assicurarsi che sia saldamente attaccato ad una porzione ossea stabile. Se il canto è staccato o se il rapporto cantale con il frammento osseo è piccolo l'apice del canto si muoverà lateralmente e l'angolo cantale risulterà ridotto.

Il test va sempre effettuato con la massima attenzione, vi sono infatti casi in cui i frammenti ossei naso-etmoidali sono severamente impattati ed il rapporto cantale con gli stessi potrebbe condurre ad una fissazione in posizione scorretta: il test di distrazione risulterebbe falsamente negativo.

La valutazione clinica deve sempre considerare la particolare sede anatomica ed i vari rapporti con le strutture adiacenti, infatti più forze traumatizzanti possono estendere la rima di frattura alla base del cranio attraverso la lamina cribrosa dell'etmoide, condizione che spesso si associa ad una perdita di liquido cerebrospinale. Si può anche determinare una lacerazione della dura madre per spostamento di frammenti ossei che pungono la membrana stessa. Infine nei traumi ad elevata energia la forza potrebbe essere dissipata attraverso il seno frontale, con la conseguente frattura della parete posteriore.

È molto importante un apprezzamento dell'emilinea del volto del paziente, cercando di determinare tutte le asimmetrie dei canti, non si deve quindi tralasciare la misurazione delle distanze intercantali e interpupillari.

Sebbene un marcato aumento della distanza intercantale (range di normalità compreso tra i 24-39 mm nella razza Caucasica) è diagnostico, i casi borderline possono rendere molto difficile la diagnosi.

L'esame oftalmologico potrebbe essere compromesso dalla condizione neurologica del paziente, è importante esaminare le funzioni del nervo ottico ed i riflessi oculari.

A differenza delle strutture ligamentose l'apparato lacrimale è danneggiato più raramente, di solito come risultato di un diretto trauma penetrante o di un frammento osseo appuntito. Le lacerazioni di questa zona possono essere valutate instillando un colorante dentro ciascun punto lacrimale, il reflusso o la perdita attraverso la soluzione di continuo dimostreranno la lesione, nei casi dubbi sarà necessaria la conferma radiologica.

Trattamento: una classificazione delle fratture naso-etmoidali può essere di grande aiuto per l'esecuzione di un corretto trattamento chirurgico; viene quindi presa in considerazione quella stabilita da Ayliffe:

- *Tipo 1:* Frattura in blocco minimamente dislocata dell'intero complesso naso-etmoidale
- *Tipo 2:* Frattura in blocco dislocata, solitamente associata a pneumatizzazione del seno e minima frammentazione
- *Tipo 3:* Frattura comminuta, legamenti cantali ben saldi a frammenti ossei sufficientemente grandi per la riduzione chirurgica con placca
- *Tipo 4:* Frattura comminuta, legamenti cantali liberi e frammenti ossei non sufficientemente grandi per la riduzione chirurgica con placca
- *Tipo 5:* Abbondante frammentazione che necessita di innesto osseo

L'introduzione di mini e microplacche ha notevolmente rivoluzionato il trattamento di questi traumi. Il principale vantaggio connesso all'utilizzo delle placche è quello del mantenimento della stabilità nelle tre dimensioni nonché della proiezione del naso. Oltre al ripristino delle normali funzioni anatomico-fisiologiche è importantissima la prevenzione delle complicanze a carico dell'apparato lacrimale (dotto nasolacrimale) e del seno frontale.

ESPOSIZIONE CHIRURGICA E ACCESSO

Lo scopo dell'osservazione chirurgica dovrebbe essere quello di esplorare il trauma e quindi diagnosticare la natura del trauma, esporre tutti i siti di frattura, preservare tutti i frammenti ossei, creare l'accesso per la ricostruzione della zona evitandone la compromissione funzionale ed estetica.

Una eccessiva dissezione subperiosteale, specialmente nei bambini, potrebbe condurre ad una nuova formazione ossea nel periodo postoperatorio. Tutto ciò nell'area cantale può causare una riduzione dell'angolo cantale e creare quindi uno pseudo-telecanto.

Nessun approccio individuale soddisfa tutti questi criteri. L'uso di un taglio preesistente è ovvio, ma non è privo di complicanze visto il rischio di contaminazione. Nella regione nasofrontale ci sono poche linee di incisione cutanea soddisfacenti e questo è in netto contrasto con gli eccellenti risultati cosmetici ed il vasto accesso creato dal lembo coronale.

L'approccio coronale ha il vantaggio di creare un accesso per il prelievo di parti ossee della calotta cranica per la ricostruzione primaria delle deformità (Fig 6 Appendice II).

Anche con questa via d'accesso si deve fare attenzione posizionando la linea di incisione più posteriormente possibile, soprattutto nei pazienti di sesso maschile per evitare il successivo esito cicatriziale insoddisfacente.

Per questo approccio è sufficiente una rasatura della zona cutanea d'incisione.

RIDUZIONE E STABILIZZAZIONE

Le microplacche fissano frammenti molto piccoli e provvedono ad una buona stabilità tridimensionale (Fig 9 Appendice II). Particolare attenzione deve essere rivolta per identificare e stabilizzare tutti i frammenti ossei che hanno rapporti con il legamento cantale mediale per evitare strappi dello stesso.

In alcuni casi di fratture comminute è possibile disporre orizzontalmente una placca al di sopra del ponte nasale per bloccare i frammenti in un arco acuto e stretto.

INNESTI OSSEI

Gli innesti ossei non sono molto frequenti, ma nei casi di grosse fratture comminute, ed in particolare di ossa strutturalmente importanti, è indicato un immediato innesto osseo. È fondamentale che sia gli innesti che le placche impiegate nella ricostruzione del dorso nasale siano modellate per ricostruire l'angolo frontonasale.

Se l'innesto osseo viene effettuato tardivamente i tessuti molli possono retrarsi rendendo poi difficoltoso l'innesto secondario e favorendo l'erosione attraverso la cute. Sfortunatamente

queste grosse fratture comminute sono spesso esposte, condizione che non rende ottimale un innesto osseo immediato.

FRATTURE DELL'OSSO ZIGOMATICO

Le fratture zigomatiche, con l'eccezione della frattura dell'arco, interessano sempre il pavimento dell'orbita e possono essere semplici o complesse. Le più frequenti forme di frattura possono presentare uno spostamento mediale, laterale, inferiore o posteriore, essere isolate, come le fratture dell'arco zigomatico, o comminute.

Le zone di sutura più deboli a livello dello zigomo sono quelle zigomatico-mascellari, a livello del margine inferiore dell'orbita ed a livello degli alveoli dentali, che si fratturano per prime, mentre la sutura fronto-zigomatica, più robusta, viene interessata meno frequentemente. Sono questi i casi in cui è possibile un trattamento incruento a cielo coperto riducendo i monconi mediante leva di Gillies od uncino di Ginestet.

Le fratture che presentano un importante spostamento delle rime sono quelle che richiederanno un trattamento riduttivo a cielo aperto, mediante osteosintesi con placche e viti.

Sintomatologia: i sintomi fondamentali sono rappresentati da ematoma periorbitario e sottocongiuntivale associati a sensazione di intorpidimento a livello del territorio di innervazione del nervo infra orbitario. L'assenza di questi due sintomi non depone per una tale diagnosi. Nel caso di una frattura dello zigomo interessante il seno mascellare può anche essere presente una epistassi ipsilaterale.

Il dislocamento verso il basso dello zigomo altera la posizione del canto esterno, stirandolo verso il basso ed alterando, quindi, il profilo della rima palpebrale.

L'ipoestesia del territorio del nervo infraorbitario interessa l'emilabbro superiore, l'ala del naso e l'emiarcata dentaria superiore omolaterali.

L'occlusione od il grado di apertura della mandibola vengono modificati se si è in presenza di un edema importante a livello dell'arco zigomatico, o se vi è un suo spostamento che ostacoli il movimento del processo coronoideo della mandibola; infatti le fratture dell'arco zigomatico con infossamento dell'osso possono ostacolare l'escursione della mandibola nell'apertura della bocca; infatti, trovandosi il processo coronoideo, subito al di dietro dell'osso zigomatico, urta contro lo stesso frenando l'apertura della bocca. Si può apprezzare un appiattimento della salienza zigomatica solo se non si è in presenza di un edema della guancia affetta.

Alla luce di quanto esposto si può asserire che i segni di una frattura zigomatica sono:

- Ematoma periorbitario e sotto congiuntivale;

- Appiattimento della salienza malare;
- Intorpidimento a livello del territorio di innervazione del nervo infraorbitario;
- Scalino osseo alla palpazione del bordo inferiore dell'orbita o del bordo laterale;
- Malocclusione dentaria o limitazione dell'apertura buccale;
- Ematoma del solco buccale superiore;
- Diplopia;

Trattamento: il trattamento delle fratture zigomatiche è rappresentato dalla riduzione e dalla stabilizzazione (Fig 9 Appendice II). L'accesso alla rima di frattura si ottiene attraverso un incisione praticata alla coda del sopracciglio per esporre la sutura fronto-zigomatica.

La sutura zigomatico-mascellare può essere aggredita mediante una incisione a livello del solco gengivale superiore, 4-5 mm al di sopra della gengiva; il bordo inferiore dell'orbita ed il pavimento orbitario possono essere esposti per via transcutanea attraverso un'incisione subciliare, alla palpebra inferiore o infraorbitaria; l'incisione transcongiuntivale è limitata dal fornice congiuntivale.

Le fratture isolate dell'arco zigomatico si possono ridurre attraverso l'approccio temporale di Gillies. Se la frattura è a livello del corpo dello zigomo, questo può essere riposizionato, con manovra transcutanea, aggredendo la salienza malare con l'uncino di Ginestet, oppure con approccio a cielo aperto dal fornice gengivale superiore, od attraverso l'approccio temporale di Gillies o quello frontale di Dingman (raramente).

Per la riduzione delle fratture isolate dell'arco zigomatico viene comunemente utilizzato l'approccio temporale di Gillies; questo consiste in una incisione di circa 2,5 cm a livello del capillizio in regione temporale, angolata parallelamente ai follicoli dei capelli, che si approfonda fino ad esporre la faccia anteriore della fascia temporale profonda che viene incisa fino ad esporre il muscolo temporale. La leva viene posta al di sotto della fascia, sopra le fibre del muscolo ed introdotta fino a raggiungere l'arco dello zigomo nella sua faccia posteriore; mediante palpazione della cute dello zigomo, la frattura viene ridotta. Si procede quindi alla sutura per piani (Fig 7 Appendice II).

Per le fratture del bordo orbitario inferiore, e del pavimento dell'orbita, dopo aver praticato l'incisione alla palpebra inferiore, con un retrattore si sposta il muscolo, si incide il periostio, lo si scolla, e si reperta il focolaio di frattura, procedendo quindi alla riduzione ed alla osteosintesi che si può effettuare mediante placche e viti in titanio che offrono stabilità e solidità alla frattura ridotta. Le placche vengono generalmente utilizzate nelle fratture zigomatico-frontali, del bordo orbitario inferiore ed in quelle zigomatico-mascellari.

Raramente si può osservare l'anchilosi dello zigomo al processo coronoideo che può essere trattato mediante resezione intraorale del processo coronoideo.

FRATTURE DELL'ORBITA

Le fratture dell'orbita possono interessare la parete mediale, il pavimento, la parete laterale od il tetto; possono essere isolate od associate a fratture dei margini orbitari. La più frequente è quella "blow-out" interessante il pavimento e la parte bassa della parete mediale dell'orbita. Le fratture infossate di questa regione permettono ai tessuti molli endoorbitari di dislocarsi nel seno mascellare o nelle celle etmoidali.

Meccanismo di formazione di una frattura "blow-out"

Una frattura a blow-out è provocata da un aumento improvviso della pressione intraorbitaria in seguito alla applicazione di una forza traumatica sui tessuti molli dell'orbita.

Il robusto margine dell'orbita protegge il globo oculare dagli oggetti con un diametro maggiore di 5 cm per cui un oggetto il cui diametro sia minore, può superare questa barriera protettiva e danneggiare il globo fino alla cecità. In seguito all'applicazione di una forza traumatica sul contenuto orbitario da parte di un oggetto non penetrante, come una palla da tennis od un pugno, il contenuto dell'orbita viene spinto con forza indietro nella parte più stretta del cono orbitario, ciò causa un aumento della pressione intra-orbitaria provocando uno scoppio dell'area più debole, rappresentata dal pavimento orbitario, senza frattura del margine. La sede più frequente di comparsa di una frattura blow-out è la parte del pavimento che viene indebolita dal canale o solco infraorbitario. Questo tipo di frattura si può definire frattura da scoppio pura.

Sintomatologia: il paziente generalmente riporta una storia di trauma contusivo della regione orbitaria. Può essere presente diplopia, aggravata dallo sguardo forzato verso l'alto o verso il basso oppure lateralmente o medialmente a seconda che sia interessato il pavimento o la parete laterale dell'orbita, causata da uno squilibrio verticale della muscolatura in seguito ad incarceramento nella deiscenza del pavimento orbitario del contenuto dell'orbita comprendente i muscoli retto inferiore ed obliquo inferiore e le espansioni fasciali circostanti. La fuoriuscita del grasso intraorbitario attraverso una deiscenza da scoppio è la principale causa dell'enoftalmo.

Il paziente con una frattura del pavimento presenta sempre un ematoma periorbitario o sottocongiuntivale; è quasi sempre presente un intorpidimento nel territorio di innervazione del nervo infraorbitario.

Deve essere sempre effettuato un controllo della acuità visiva e di campo, determinazione della pressione intraoculare e test della oculomotricità; è bene effettuare un esame del fundus per eventuali danni del globo oculare associati. Il test della duzione forzata viene usato per documentare l'incarceramento dei tessuti molli dell'orbita nella rima di frattura.

Diplopia - Lo squilibrio della muscolatura estrinseca e la diplopia soggettiva sono il risultato della deviazione dell'asse visivo; questa può essere determinata da molteplici cause, la principale delle quali è data dall'intrappolamento dei tessuti molli intraoculari nell'area di frattura; questo spiega la costanza dello squilibrio verticale della muscolatura (muscolo retto inferiore, obliquo, ligamento sospensore di Lockwood, periorbita ed espansioni fasciali). Nel caso in cui vi sia spostamento in basso del globo oculare senza incarceramento non si verificherà diplopia.

Altre cause di diplopia sono la lesione del III, IV e VI nervo cranico, la lesione diretta della muscolatura estrinseca, la lacerazione muscolare determinata da frammenti ossei, la rottura delle inserzioni muscolari, le emorragie muscolari o squilibri muscolari provocati da un cambiamento della forma dell'orbita.

Lo squilibrio muscolare secondario si verifica quando la ptosi del globo viene associata all'enoftalmo. Le deviazioni secondarie sono dovute generalmente alla azione eccessiva dei muscoli sinergici o coniugati dell'occhio controlaterale.

Oltre alle deviazioni paralitiche, il trauma può rivelare spesso tropia (o squilibrio costante) o foria (squilibrio latente verificantesi solo con la rottura della fusione) dopo la temporanea immobilizzazione dell'occhio lesa: sono di solito difetti orizzontali.

Enoftalmo - E' la seconda complicanza delle fratture blow-out e può essere causato da molteplici meccanismi. Ampie rime di frattura del pavimento permettono al grasso retrobulbare ed ai tessuti molli oculari di erniarsi nel seno mascellare, provocando una riduzione del sistema di sostegno del globo. I tessuti (muscoli e grasso retrobulbare) possono incarcerarsi nella rima di frattura ed immobilizzare il globo, dislocandolo posteriormente.

Una terza causa è l'ampliamento della cavità orbitaria conseguente alla frattura ed allo spostamento in basso del pavimento orbitario; il grasso orbitario si distribuisce in una cavità più ampia e non è abbastanza sufficiente per prevenire un abbassamento del globo.

Una quarta causa è la necrosi o l'atrofia del grasso orbitario derivante dalla pressione provocata dall'ematoma orbitario e da un processo infiammatorio di lieve entità.

L'enoftalmo, quando è di grave entità produce una pseudoptosi della palpebra superiore, un approfondimento della plica soprattarsale ed un accorciamento orizzontale della rima palpebrale.

La deformità diventa più complessa nelle fratture orbitarie associate a fratture di strutture adiacenti, in particolare con una frattura naso-orbitaria.

Trattamento: in molti casi la sintomatologia di una frattura blow-out è così lieve da non richiedere un intervento chirurgico, in quanto questa si risolve spontaneamente in poco tempo. Le indicazioni maggiori all'intervento chirurgico sono: liberare le strutture

incarcerate e ripristinare la funzione oculorotatoria; riposizionare il grasso orbitario in cavità orbitaria; ripristinare la dimensione della cavità orbitaria e la forma per minimizzare lo squilibrio della muscolatura estrinseca e l'enoftalmo.

Epoca del trattamento: Non è necessario intervenire in urgenza, soprattutto se è presente edema post-traumatico. Di solito è consigliabile aspettare pochi giorni per far diminuire l'edema. Un ritardo maggiore di 7 giorni non è raccomandabile, specialmente nei bambini, in quanto la rigenerazione dell'osso è rapida e diventa più difficile la liberazione del contenuto orbitario senza causare ulteriori danni.

Tecnica chirurgica: L'approccio chirurgico al pavimento orbitario generalmente avviene attraverso una incisione della palpebra inferiore (incisione subciliare, tipo blefaroplastica, mediotarsale, trans congiuntivale Fig 8 Appendice II); giunti al piano muscolare del muscolo orbicolare, con una forbicetta smussa si procede a divaricare le fibre muscolari, retraendole ed esponendo quindi il piano periostale. Si procede quindi all'incisione ed allo scollamento del periostio fino ad esporre lo zigomo ed il bordo orbitario inferiore. Si esplora quindi l'intero pavimento identificando le rime della frattura. Il difetto può quindi essere ricoperto con un impianto che deve essere abbastanza sottile (circa 1 mm.), ma robusto allo stesso tempo, in modo da formare un supporto rigido alle strutture dell'orbita; in alternativa si può impiegare un innesto d'osso, prelevato dalla cresta iliaca ma anche dalle costole o dalla squama dell'occipitale, modellato per ricostruire il normale contorno della cavità orbitaria.

Le eventuali strutture incarcerate vengono preventivamente liberate con molta cura dal focolaio di frattura, in quanto si possono danneggiare i rami nervosi dell'oculomotore diretti all'obliquo inferiore od al retto inferiore.

Il materiale da noi più utilizzato per ricostruire il pavimento orbitario è il pericardio umano liofilizzato, fornito dall'industria in sottili patch di varie dimensioni. L'impianto può andare incontro, nel 2% dei casi, secondo le letterature più accreditate, ad infezione.

Una volta che l'impianto è in sede si può procedere alla chiusura della breccia di accesso: generalmente non è richiesta sutura del periostio. In caso di autoinnesto osseo, questo deve essere assicurato alle strutture ossee adiacenti mediante ancoraggio con placche e viti, per evitarne lo spostamento all'interno dell'orbita. Si procede quindi alla sutura per piani dell'orbicolare, del sottocute e della cute. Generalmente la cicatrice si camuffa con le pieghe palpebrali, dando quindi, anche un buon risultato estetico.

Fratture della parete mediale dell'orbita

Si verificano, di solito, insieme ad una frattura del pavimento orbitario o ad una frattura naso-orbitaria. L'incidenza dell'associazione delle fratture della parete mediale con le fratture del pavimento orbitario varia dal 5 al 50% nelle varie statistiche.

Sintomatologia: enoftalmo ingravescente, restringimento della rima palpebrale, diplopia orizzontale con diminuzione dell'abduzione ed accentuazione dell'enoftalmo in abduzione.

Trattamento: viene effettuato esponendo la parete mediale dell'orbita, liberando il muscolo retto mediale se imbrigliato e ricostruendo la breccia mediante un patch di pericardio umano liofilizzato o altro materiale.

Fratture della parete laterale dell'orbita

Le fratture più gravi si verificano in occasione di un trauma imponente della regione zigomatica con disgiunzione della rima fronto-zigomatica e lo spostamento in basso della parte laterale del pavimento orbitario. Il canto laterale è spostato in basso, con ectropion della palpebra inferiore.

Trattamento: questo tipo di frattura richiede un approccio diretto simile a quello che si usa nelle fratture multiple dello scheletro medio-facciale. Per ripristinare il pavimento orbitario, la parete laterale e la struttura ossea zigomatica sono indicati un'osteosintesi a placche e viti ed un impianto pro pavimento. In tali fratture il globo oculare subisce lesioni di vario grado e non è rara la perdita della vista.

Fratture del tetto dell'orbita

Grange (1918) evidenziò che la sottile parete mediale del tetto orbitario viene fratturata e spostata nella sua parte posteriore, verso la regione della fessura orbitaria superiore e del forame ottico. Una frattura di questo tipo può comportare gravi complicanze, come l'atrofia del nervo ottico e la lesione dei nervi della muscolatura estrinseca che penetrano nella fessura orbitaria superiore.

Le fratture del tetto orbitario si verificano di solito in concomitanza con le fratture del margine sovraorbitario e dell'osso frontale, possono anche verificarsi in concomitanza con le fratture naso-orbitarie poiché la parte mediale del tetto dell'orbita è più sottile e facilmente fratturabile.

Se il margine superiore dell'orbita è fratturato, la troclea del muscolo obliquo superiore è spostata e la conseguente alterazione funzionale può provocare diplopia, di solito temporanea.

Trattamento: in queste fratture è necessario un approccio combinato craniofacciale. La dura che può essere lacerata o perforata dai frammenti comminuti, viene sollevata e retratta. In tali casi, dopo l'esposizione della fossa cranica anteriore ed il ripristino neurochirurgico, il tetto orbitario viene ricostruito con un adeguato innesto osseo sottile o con un impianto di pericardio umano liofilizzato.

Sindrome della fessura orbitaria superiore

Le fratture che interessano la fessura orbitaria superiore causano una serie di paralisi dei nervi cranici nota come sindrome della fessura orbitaria superiore.

Questa sindrome si manifesta con una ptosi della palpebra, proptosi del globo oculare, paralisi del III IV e VI nervo cranico ed anestesia nel territorio di competenza del primo ramo di divisione del trigemino.

L'evenienza di una sindrome della fessura orbitaria superiore accompagnata da cecità indica un coinvolgimento del foro ottico come nel caso di fratture dell'apice del cono orbitario; se la cecità insorge al momento del trauma molto probabilmente è causata da una sezione del nervo ottico, se insorge più tardi, dopo un intervallo libero di visione normale, ci si troverà in presenza di una compressione del nervo ottico che beneficerà di un intervento di decompressione.

Trattamento: le fratture dislocate sopraorbitarie richiedono una riduzione aperta con riparazione degli eventuali danni durali.

Generalmente la continuità dello scheletro facciale è ripristinata mediante osteosintesi con placche e viti. Le fratture del tetto dell'orbita possono essere innestate se sono particolarmente ampie anche per evitare la trasmissione delle pulsazioni cerebrali ai tessuti molli orbitari che danno adito alla condizione nota "come enoftalmo pulsante".

FRATTURE MASCELLARI

Diagnosi: la presenza di epistassi, ecchimosi periorbitaria, congiuntivale e sclerale, edema ed ematoma sottocutaneo, fa pensare a fratture dell'area maxillo-nasale. All'esame intraorale una lacerazione dei tessuti molli del vestibolo labiale o del palato indicano di solito delle fratture sottostanti. Una malocclusione con morso aperto anteriore può evidenziare una frattura del mascellare.

Con la mandibola intatta, la malocclusione è altamente indicativa di una frattura del mascellare superiore. E' comunque possibile trovare una disgiunzione craniofaciale alta ed avere tuttavia una discreta occlusione. Se la mascella è ruotata o notevolmente spostata in dietro ed in basso, sussiste una totale alterazione del rapporto occlusale.

L'aspetto allungato, asinino, della faccia farà sospettare una frattura complessa della faccia, che interessa anche il mascellare e, particolarmente, alla disgiunzione cranio-facciale (Le Fort III).

Possono essere presenti rinorrea od otorrea: fuoriuscita di liquido limpido dalle narici, dalle orecchie o dal faringe può essere osservato nelle fratture del mascellare con interessamento della lamina cribrosa e della base della fossa cranica anteriore o della fossa cranica media in

caso di otorrea. Se ben ricercata, la rinorrea può essere presente in circa il 25% delle fratture tipo Le Fort II o III.

La palpazione bilaterale simultanea lungo il margine inferiore dell'orbita, può svelare un difetto a gradino alla sutura zigomatico-mascellare, indicante una frattura di tipo piramidale. La palpazione intraorale può rivelare una sensazione di crepitio, segno di una frattura della parete anteriore del mascellare o evidenziare la presenza di segmenti alveolari fratturati.

Sempre alla palpazione, stringendo tra il pollice e l'indice di una mano la parte alveolare del mascellare non i denti che possono anch'essi essere fratturati, e con l'altra tenendo salda la radice del naso, praticando un movimento in senso anteroposteriore, se è presente frattura, si determinerà la mobilità del mascellare superiore o dell'intero complesso zigomatico-mascellare. La prova della manipolazione per scoprire la mobilità non è del tutto attendibile, infatti vi possono essere fratture compenstrate in cui non vi è mobilità: esse potrebbero sfuggire a meno che non si controlli accuratamente l'occlusione. La manipolazione della porzione anteriore del mascellare può evidenziare motilità dell'intero terzo medio della faccia, incluso il ponte nasale (Le Fort III).

Trattamento: il proposito più importante nel trattamento delle fratture del mascellare è il ripristino della tridimensionalità dello scheletro osseo, prerequisito per la corretta riparazione dei tessuti molli. Le moderne tecniche, basate sulla esposizione della frattura e la stabilizzazione diretta, aiutano il chirurgo nel riposizionare correttamente le ossa della faccia.

E' opportuno prima ristabilire l'occlusione con un bloccaggio intermascellare, quindi procedere secondo in principio seguente, o dall'alto in basso (ad esempio prima la frattura orbito-zigomatica e poi la frattura mascellare), o dal basso verso l'alto, ristabilendo la profondità della faccia (Fig 9 Appendice II).

Fratture di Le Fort I

Nella maggior parte dei casi questo tipo di fratture viene trattato solamente mediante il bloccaggio intermascellare; in alternativa, attraverso una incisione al solco gengivale superiore, si può accedere alla rima di frattura e sintetizzarla mediante osteosintesi con placche e viti, in titanio o in materiale riassorbibile (soluzione più funzionale in quanto evita la necessità di un re intervento per la rimozione delle stesse in caso di necessità).

Usando un bloccaggio intermascellare, la forza della mandibola contro il mascellare superiore ridurrà la frattura di quest'ultimo e la manterrà in posizione fino al consolidamento. Impiegando questa tecnica bisogna far attenzione ad evitare pressioni necrotizzanti contro i tessuti molli lungo il bordo inferiore della mandibola.

Un tempo la stabilizzazione delle fratture di questo tipo si otteneva sospendendo la mandibola e l'osso mascellare con fili metallici alla prima struttura solida subito sopra la sede della frattura, che di solito è rappresentata dal margine dell'incisura piriforme, dal bordo infraorbitario o dall'osso frontale appena sopra la sutura fronto-zigomatica. Per contro questo trattamento aggrava la tendenza della porzione mediofaciale fratturata ad accorciarsi, oltre a dare un senso di oppressione al paziente.

Fratture di Le Fort II

Il paziente viene posto in bloccaggio inter-mascellare. Le rime di frattura orbitarie, della sutura fronto-nasale e del processo zigomatico-mascellare vengono aggredite a cielo aperto e fissate mediante osteosintesi con placche e viti.

Le fratture di Le Fort II possono essere associate a trauma naso-etmoidale che richiede una riduzione aperta.

Il bloccaggio inter-mascellare viene di solito mantenuto per non più di tre settimane al fine di evitare l'anchilosi dell'articolazione (quando non si effettua una osteosintesi con placche e viti). Durante questo periodo il paziente deve seguire una dieta liquida o semiliquida od essere alimentato attraverso un sondino naso-gastrico con nutrizione enterale.

Il grado di occlusione deve essere controllato frequentemente ed è necessario correggere eventuali dislocamenti che possono venire a crearsi per allentamento dei sistemi di fissaggio. Se concomitano fratture mandibolari, queste devono essere trattate per prime mediante riduzione a cielo aperto ed osteosintesi con placche e viti, al fine di dare un appoggio stabile al bloccaggio inter-mascellare, specialmente se si è in presenza di una frattura sub-condilare.

Fratture di Le Fort III

Generalmente una frattura di Le Fort III non è formata da un singolo frammento osseo, ma da più frammenti, anche appartenenti agli altri tipi di frattura di Le Fort. Il segmento che porta gli alveoli mascellari è generalmente appartenente ad una Le Fort I o II, accompagnata quindi ad una lesione zigomatica, naso-etmoidale o da entrambe. Nelle fratture complesse sono anche presenti fratture sovraorbitarie.

La riduzione delle fratture di queste aree avviene allo stesso modo della riparazione delle fratture zigomatiche e del pavimento orbitario; le fratture orbito-naso-etmoidali richiedono una riduzione a cielo aperto.

Complicanze: le complicanze possono essere distinte in precoci e tardive: quelle precoci, comuni a tutti i tipi di fratture facciali, sono rappresentate dalle emorragie, dall'ostruzione delle vie aeree, dall'infezione e dalla cecità, quelle tardive includono il mancato consolidamento, il cattivo consolidamento, l'ostruzione del sistema lacrimale, l'anestesia infraorbitaria e la mancanza di coordinamento tra i muscoli oculari estrinseci.

Il mancato consolidamento delle fratture della mascella è raro, a meno che non ci sia stata una notevole distruzione ossea in seguito a fratture comminute. Di solito, il mancato consolidamento indica il fallimento del mezzo di contenzione.

Se si verifica il mancato consolidamento, il trattamento consiste nell'esposizione del focolo di frattura, nella resezione di tessuto fibroso dalla rima di frattura, nel posizionamento di spongiosa ossea autogena ed in una adeguata contenzione dopo il ripristino del giusto rapporto oclusale.

Il cattivo consolidamento può essere il risultato di una diagnosi inadeguata della frattura. Il segmento della mascella che sostiene i denti può essere collocato in rapporti oclusali adeguati con la mandibola, ma gli altri segmenti dell'osso possono rimanere non ridotti.

Ostruzione del sistema lacrimale si può verificare per sezione od ostruzione del condotto nasolacrimale in caso di fratture comminute trasversali che si estendono attraverso lo scheletro facciale a livello del condotto nasolacrimale. Una dacriocistorinostomia è normalmente indicata. Nelle fratture tipo Le Fort II, se associate a fratture naso-orbitarie, il sacco lacrimale ed i canalicoli possono essere danneggiati dallo spostamento dei frammenti ossei.

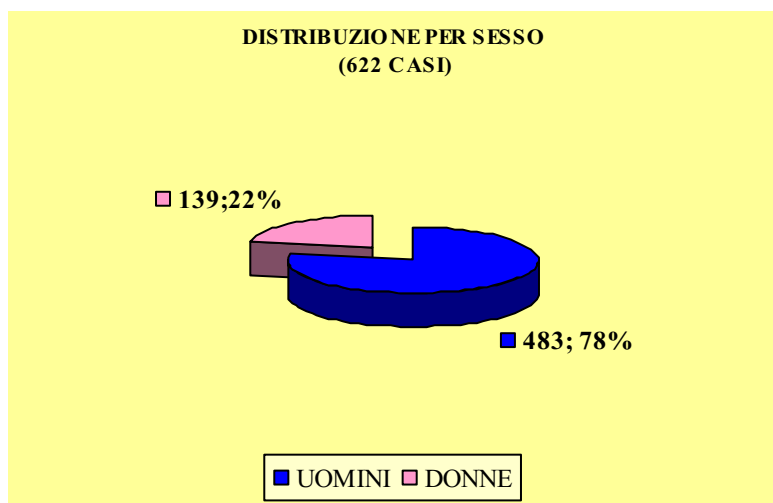
Squilibrio della muscolatura oculare estrinseca può essere dato dall'evenienza in cui il muscolo obliquo inferiore viene leso al suo punto di inserzione, nella parte mediale del pavimento dell'orbita formato dal mascellare.

I disturbi del meccanismo oculo-rotatorio sono più frequenti nelle fratture mascellari associate a fratture orbitarie, naso-orbitarie e zigomatiche.

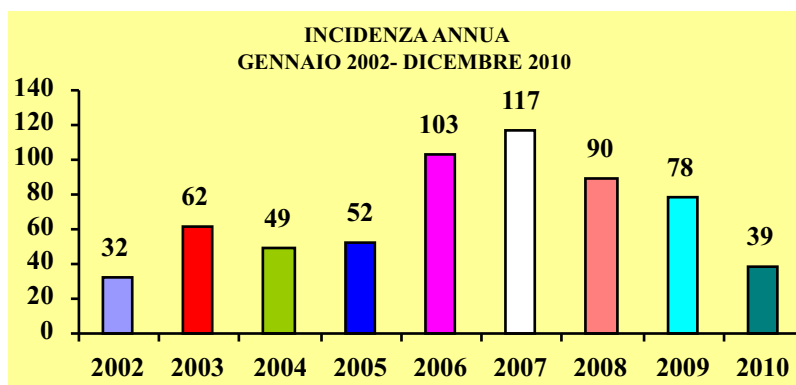
ESPERIENZA CLINICA

L'esperienza clinica della Divisione di Chirurgia Plastica Ricostruttiva, diretta dal Prof. Paolo Siragò, presso l'Azienda Ospedaliera Cannizzaro sui traumi facciali, mi ha permesso, analizzando dettagliatamente i dati a disposizione, di tracciare un profilo epidemiologico riferito agli ultimi otto anni.

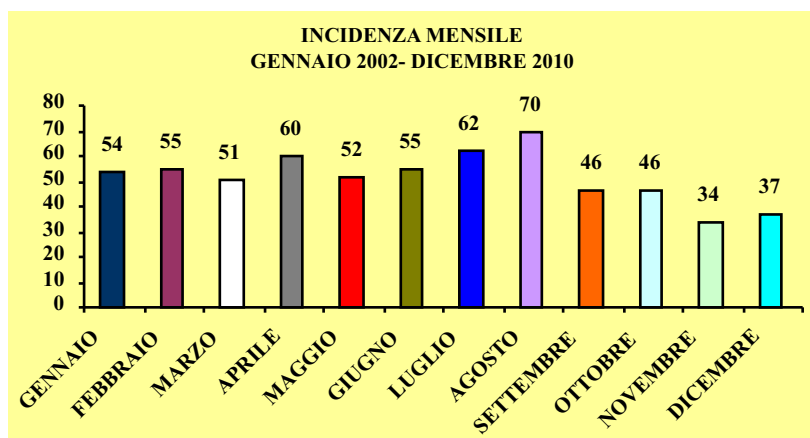
Nel periodo compreso tra il Gennaio 2002 ed il Dicembre 2010, si sono presentati alla nostra osservazione 622 casi di traumi localizzati al massiccio facciale. Tali lesioni hanno colpito con maggiore frequenza i soggetti di sesso maschile (483 casi) rispetto a quelli di sesso femminile (139 casi).



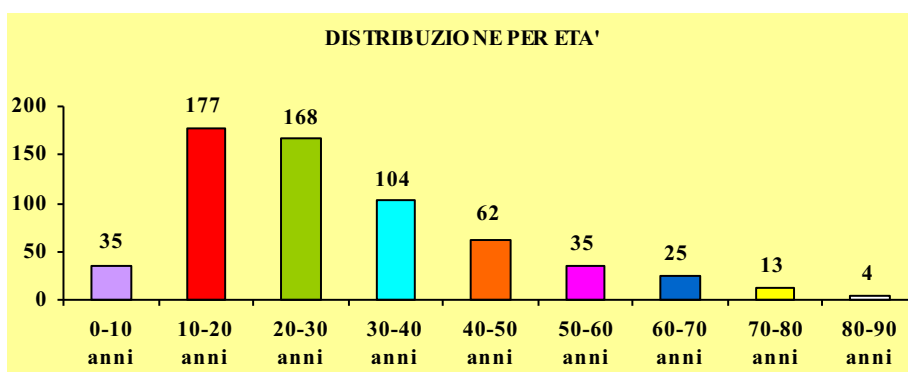
L'analisi dei dati permette di tracciare il profilo annuo dei traumi pervenuti alla nostra osservazione (32 casi osservati nel 2002, 62 nel 2003, 49 nel 2004, 52 nel 2005, 103 nel 2006, 117 nel 2007, 90 nel 2008, 78 nel 2009, 39 nel 2010).



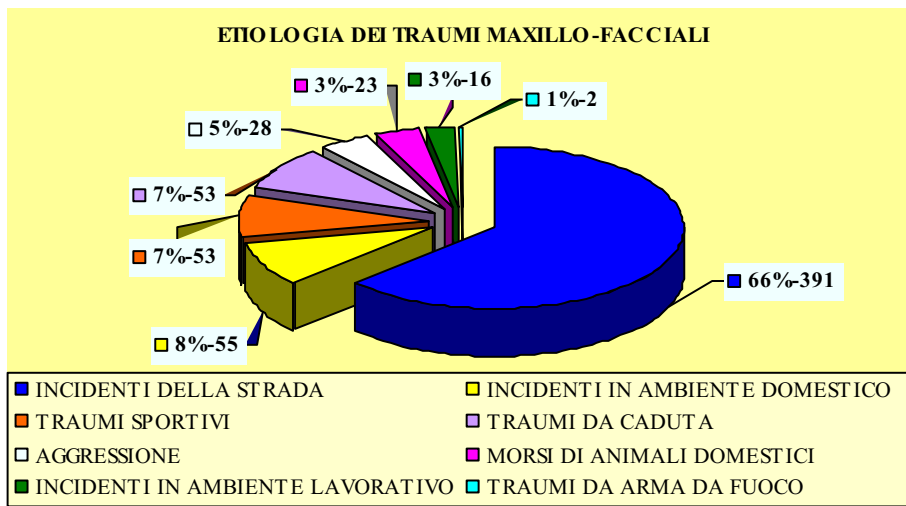
Grazie ai dati a disposizione è stato possibile stabilire quali mesi dell'anno siano quelli in cui tale patologia si presenta alla nostra osservazione con maggiore frequenza; ho potuto rilevare che il periodo primaverile estivo è gravato da un numero maggiore di traumi, (Aprile 60 casi; Maggio 52 casi; Giugno 55 casi; Luglio 62 casi; Agosto 70 casi; Settembre 46 casi), rispetto agli altri mesi dell'anno (Gennaio 54 casi; Febbraio 55 casi; Marzo 51 casi; Ottobre 46 casi; Novembre 34 casi; Dicembre 37 casi).




Le fasce di età che risultano maggiormente colpite sono la prima e la seconda decade (10-20 anni 177 casi), e la seconda e la terza (20-30 anni 168 casi) rispetto alle altre dove la patologia si presenta con una incidenza minore: (0-10 anni 35 casi; 30-40 anni 104 casi; 40-50 anni 62 casi; 50-60 anni 35 casi; 60-70 anni 25 casi; 70-80 anni 13 casi; 80-90 anni 4 casi).



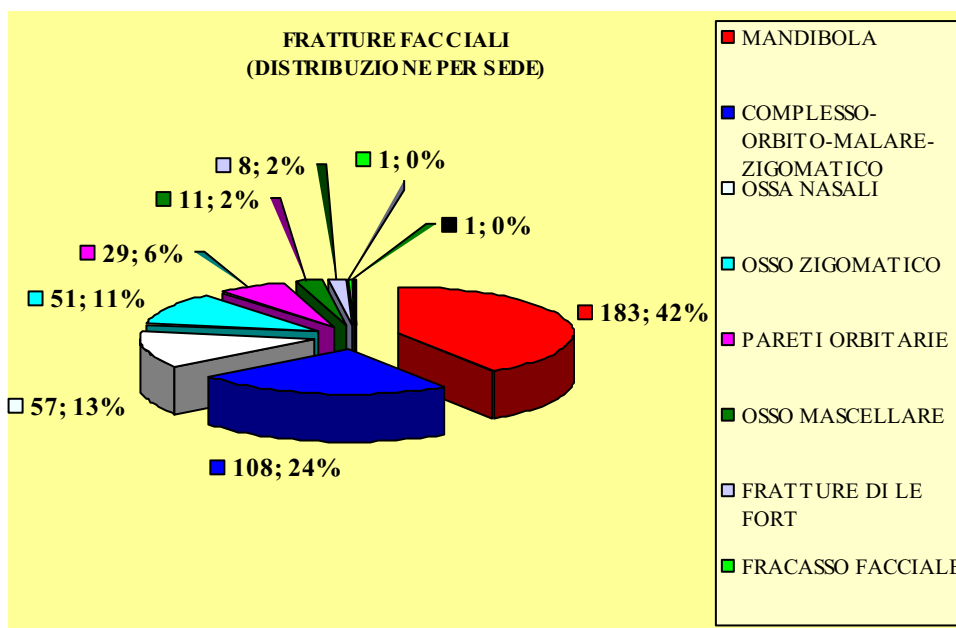
L'analisi epidemiologica ha permesso di stabilire i fattori etiologici preminenti, ed ho osservato come gli incidenti della



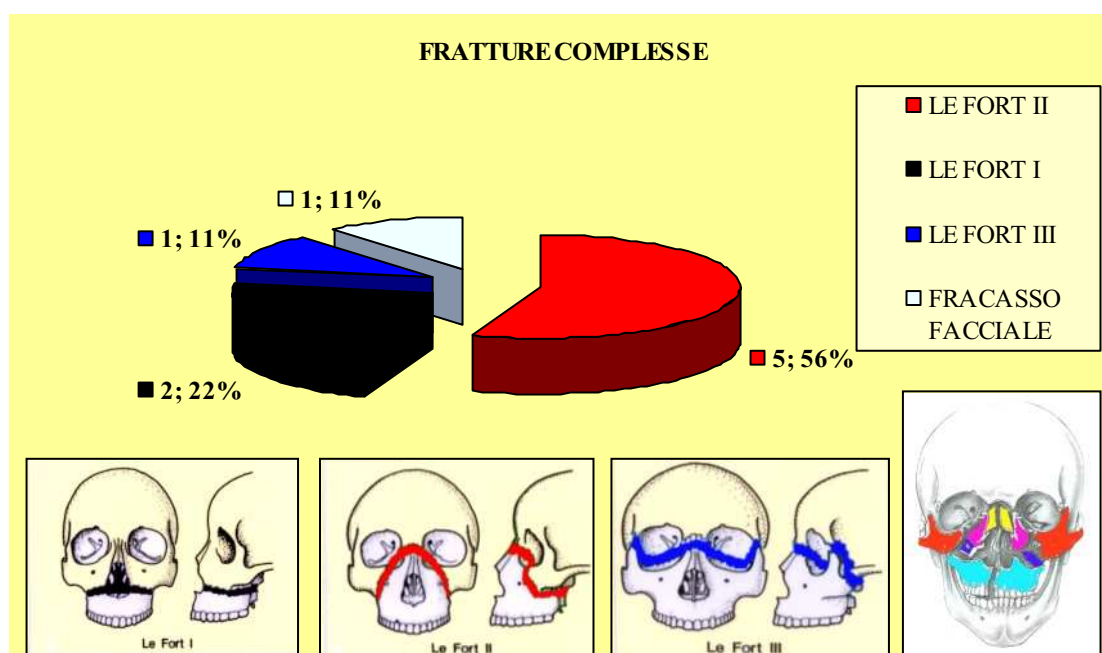
strada rappresentano il movente etiologico più frequente (391 casi; 66%), seguito dagli incidenti in ambiente domestico (55 casi; 8%), dai traumi sportivi (53 casi; 7%), dai traumi da caduta (53 casi; 7%), dalle aggressioni (28 casi; 5%), dai morsi di animali domestici (23 casi; 3%), dagli incidenti in ambiente lavorativo (16 casi; 3%), ed infine dai traumi da arma da fuoco (2 casi; 1%). La localizzazione più frequente è rappresentata dallo scheletro facciale (410 casi; 71%), dai tessuti molli (175 casi; 25%), e dall'associazione di entrambe (37 casi; 6%).



In accordo con i dati rilevati in letteratura le regioni più prominenti del viso sono quelle maggiormente coinvolte: mandibola (183; 42%), COMZ (108; 24%), ossa nasali (57; 13%), osso zigomatico (51; 11%), pareti orbitarie (29; 6%), osso mascellare (11; 2%), Le Fort (8; 2%), naso-etmoidali (1; 0%), fracasso facciale (1; 0%).



Le fratture complesse sono risultate così distribuite: Fratture di Le Fort I (2; 22%), Le Fort II (5; 56%), Le Fort III (1; 11%), fracasso facciale (1; 11%).



Gli incidenti della strada sono frequentemente associati con traumi facciali severi, mentre l'introduzione delle cinture di sicurezza obbligatorie e delle leggi che regolano l'assunzione di alcolici ed i limiti di velocità (ma anche i miglioramenti nel design delle autovetture) hanno ridotto il numero di incidenti mortali. Le fratture che si riscontrano in questi casi sono determinate dalla rapida decelerazione e dall'impatto diretto della testa contro il volante o il cruscotto. Numerosi studi hanno evidenziato come il trauma sia localizzato tipicamente alla mesostruttura, fratturando le ossa nasali, l'osso zigomatico ed il

mascellare. L'incidenza e la severità delle lesioni è variabile da paese a paese, ed esistono regioni, come la nostra, dove gli incidenti stradali rappresentano la causa più frequente di traumi facciali.

L'incidenza e la severità dei traumi cranici associati agli incidenti con motociclo, si è drasticamente ridotta con l'introduzione dell'obbligatorietà del casco, ma, a tutt'oggi, la maggior parte dei traumi facciali sono determinati da incidenti con motociclo.

L'aumento della pratica di sports negli ultimi anni, ha focalizzato l'attenzione degli epidemiologi ed un discreto numero di studi sono stati effettuati per investigare l'etiologia dei traumi facciali associata alle pratiche sportive; in realtà questa varia profondamente da paese a paese, in relazione con il tipo di sport praticato, ed infatti in alcuni studi la faccia rappresenta la zona del corpo maggiormente colpita, mentre in altri lo sono gli arti, mentre la fascia di età più colpita è quella compresa fra i 18 ed i 25 anni.

Le fratture facciali causate dalle cadute, sono molto differenti rispetto agli altri traumi facciali, in quanto risultano dall'impatto del corpo contro un oggetto statico di differente natura e densità. Rispetto alle modalità precedenti presentano un picco differente di incidenza, con un andamento bifasico; sono infatti più frequenti nei primi 10 anni di vita e quindi si ripresentano dopo i 60 anni. Esistono due differenti modalità di traumi associati a caduta, una è rappresentata dalle cadute durante la camminata o la corsa, l'altra è rappresentata dalle cadute dall'alto. E' sicuramente impossibile eliminare l'incidenza di traumi associati a caduta, anche se, l'introduzione di accorgimenti nella costruzione di opere pubbliche e private, può contribuire a ridurre l'incidenza.

Oggi si assiste ad una crescente incidenza di traumi facciali associati alle aggressioni. Il fattore etiologico più importante coinvolto, in questo caso, sembra essere l'assunzione di alcool. Le vittime di aggressione sono rappresentate da uomini di età compresa tra i 18 ed i 25 anni, frequentemente aggrediti da ignoti, in locali pubblici e durante la notte. Le regioni del viso maggiormente colpite sono rappresentate in ordine di frequenza dalle ossa nasali, dalla mandibola e dall'osso zigomatico.

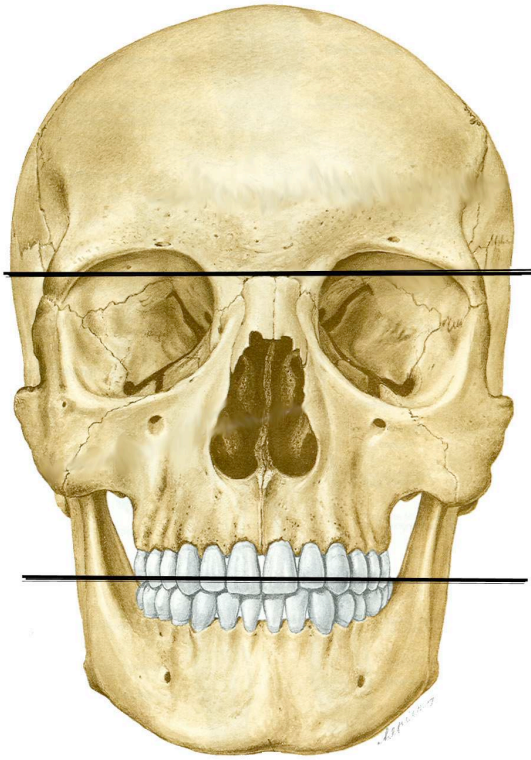


Fig 1

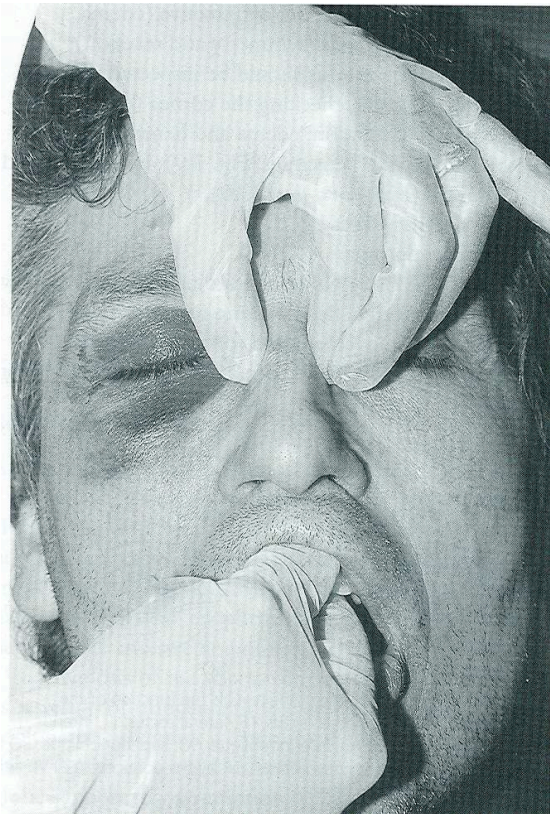


Fig 2

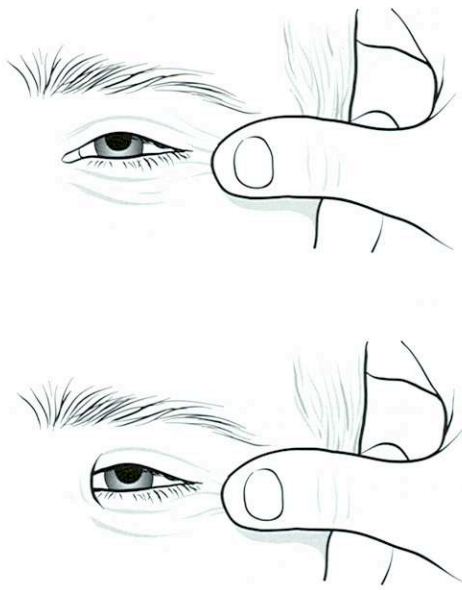


Fig 3

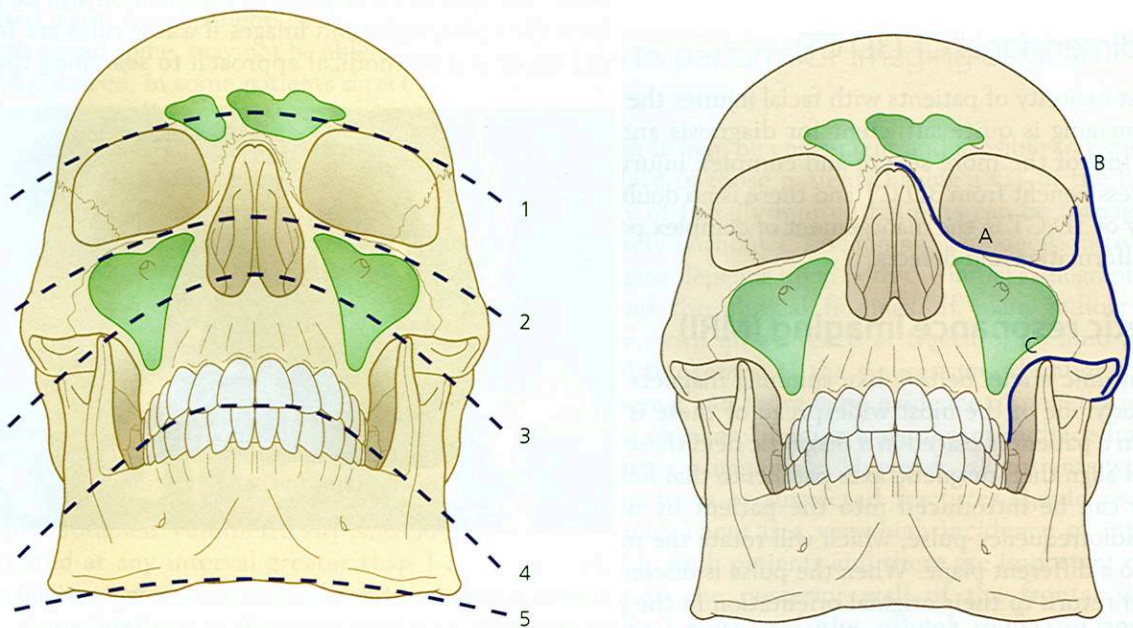


Fig 4

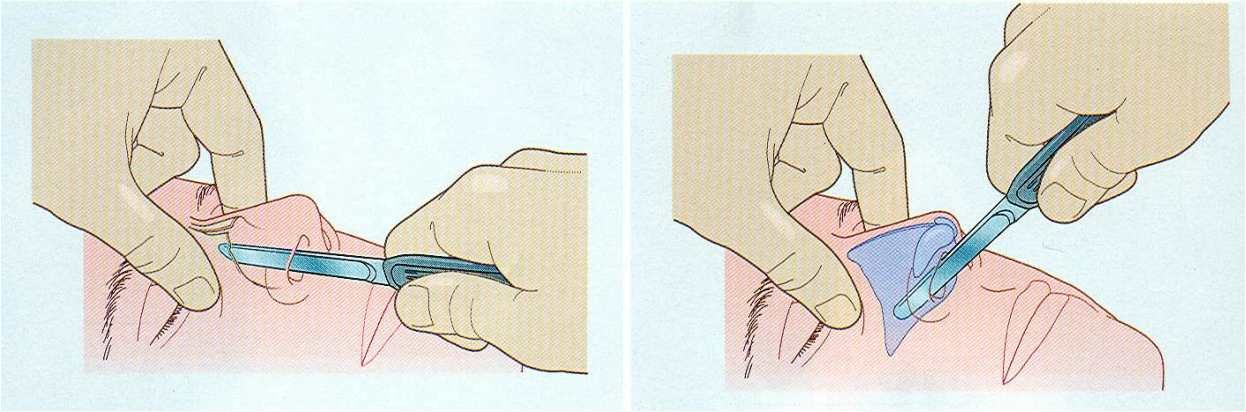


Fig 5

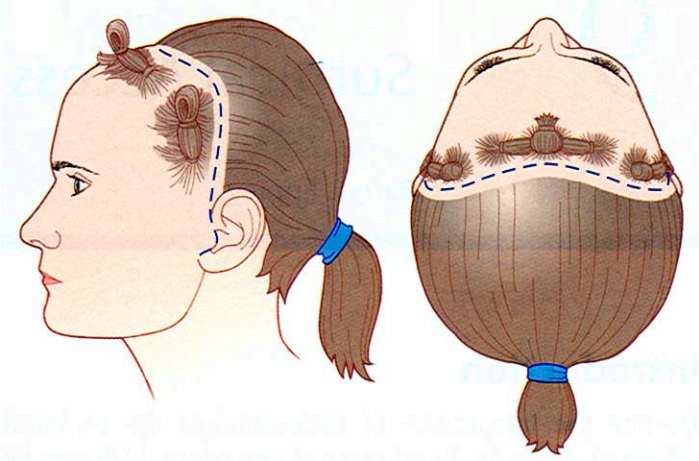


Fig 6

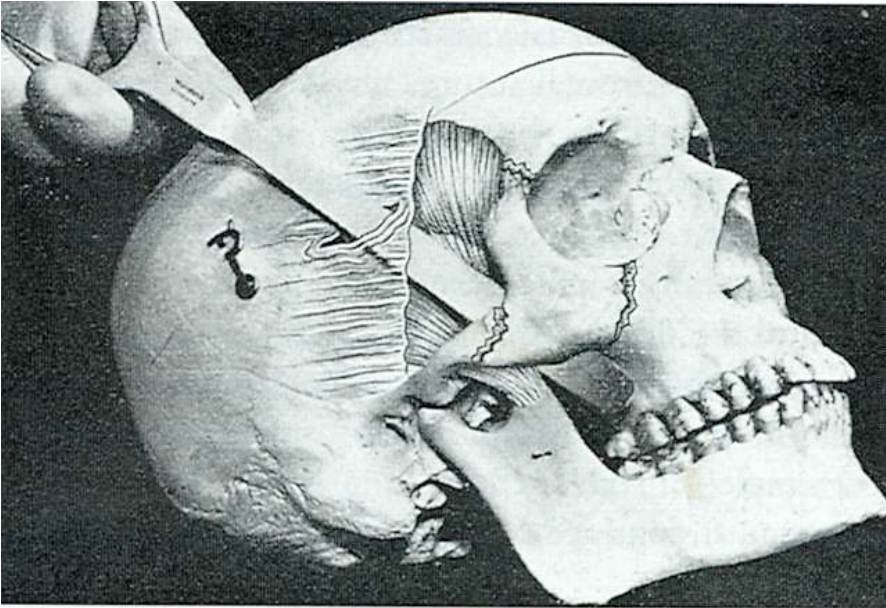


Fig 7

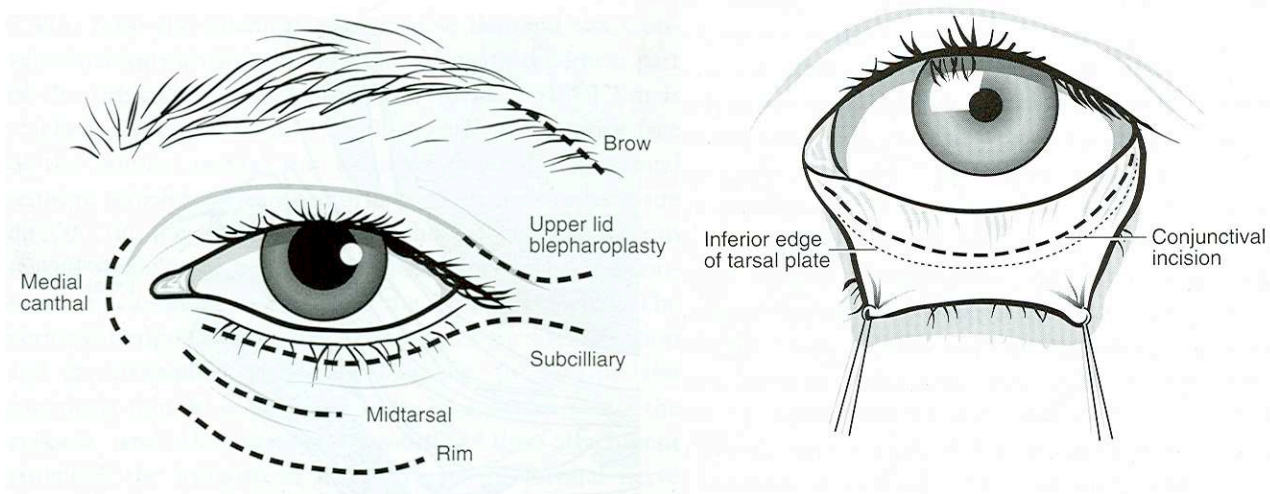


Fig 8

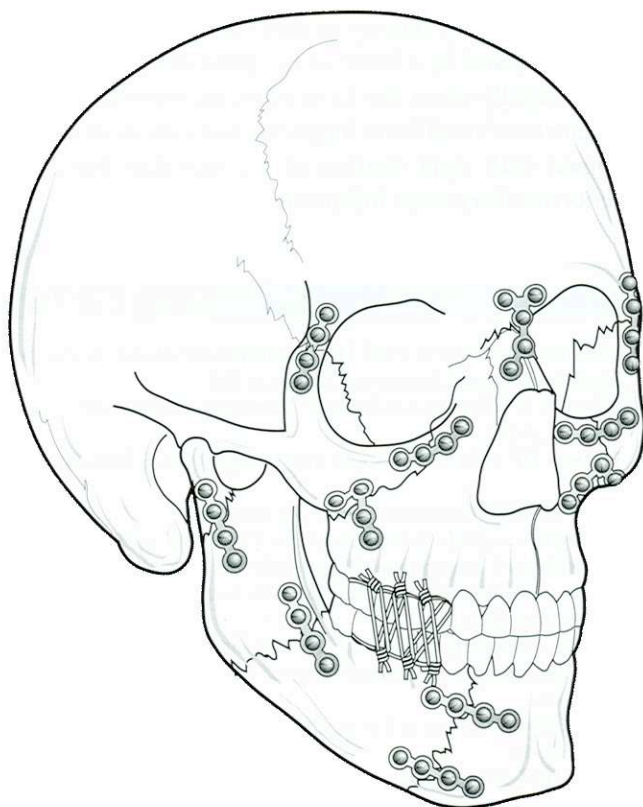


Fig 9

- Aiach G.
Atlante di rinoplastica e della via d'accesso esterna
Masson Ed., Milano, 1994
- Aiache A.E.
Mandibular angle implants
Aesthetic Plast.Surg., 16(4): 349-54,1992
- Aitasalo K, Kinnunen I, Palmgren J, Varpula M.
Repair of orbital floor fractures with bioactive glass implants.
J Oral Maxillofac Surg 2001 Dec;59(12):1390-5; discussion 1395-6
- Alder M.E., Deahl S.T., Matteson S.R.
Clinical uses of two-dimensional reformatted and three-dimensionally rendered computerized tomographic images: literature review and survey of surgeon
Oral. Maxillo facial Surg. 53(4) : 375-86, Apr. 1995
- Anderson J.D.
Implants in the treatment of the maxillofacial patient
Int. J. Prosthodont., 3(1): 20-9, Jan.-Feb. 1990
- Assael L.A.
Clinical aspects of imaging in maxillofacial trauma
Radiol.Clin.North Am. 31(1): 209-20, Jan. 1993
- Bosker H., Jordan R.d., Sindet Pedersen S., Koole R.
The transmandibular implant: a 13 year survey of its use
Oral Maxillofac. Surg., 49(5): 482-92, May 1991

- Campus G.V., Lissia M., Bosinco L., Tocco A., Siragò P., Moschella F.
La cartilagine bovina trattata
Riv. It. Chir. Plast. 19,4,1987

- Carls F.R., Schuknecht B., Sailer H.F.
Value of three-dimensional computed tomography in cranio-maxillo-facial surgery
J.Craniofac. Surg. 5(5): 282-8, Nov. 1994

- Castermans A., Jacquemin D.
Facial injuries. Classification
Acta. Chir. Belg. 91(4): 187-91, Jul. Aug. 1991

- Chen J.M., Zigg M., Laedrac K., Raveh J.
Early surgical intervention for orbital floor fractures: a clinical evaluation of lyophilized dura and cartilage reconstruction
J.Oral maxillofac.Surg.,50, 935, 1992

- Converse J.M.
Reconstructive Plastic Surgery. Vol. 2-3
Saunders Co. Philadelphia, 1977

- Cordeiro P.G., Hildago D.A.
Conceptual consideration in mandibular reconstruction
Clin.Plast.Surg., 22(1): 61-9, Jan. 1995

- Del Dot L., Dematte S., Motta D., Del Dot G.
La traumatologia maxillo-facciale nella pratica sportiva
Minerva Stomatol. 40(9): 573-7, Sep. 1991

- Desilets C.P., Marden L.J., Patterson A.L., Hollinger J.O.
Development of synthetic bone repair materials for craniofacial reconstruction
Craniofac. Surg., 1(3): 150-3, Jul. 1990

- Dolin J., Scalea T., Mannor L., Sclafani S., Trooskin S.
The management of gunshot wounds to the face
J.Trauma, 33(4): 508-14, Oct. 1992

- Donat TL, Endress C, Mathog RH.
Facial fracture classification according to skeletal support mechanisms.
Arch Otolaryngol Head Neck Surg 1998 Dec;124(12):1306-14

- Down-KE, Boot-DA, Gorman-DF
Maxillofacial and associated injuries in severely traumatized patient: implication of a regional survey
Int.J.Oral Maxillofac. Surg. 24(6): 409-12 Dec. 1995

- Durand J.L., Renier D., Marchac D.
L'histoire des cranioplasties
Ann.Chir.Plast.Esthet. vol 42(1) Feb. 1997

- Ellis E 3rd, Scott K.
Assessment of patients with facial fractures.
Emerg Med Clin North Am 2000 Aug;18(3):411-48

- Falcone P.A., Haedicke G.J., Sullivan P.K.
Maxillo facial fractures in the elderly:a comparative study
Plast. Reconstr. Surg. 86(3): 443-448, Sep. 1990

- Fischer K, Zhang F, Angel MF, Lineaweaver
Injuries associated with mandible fractures sustained in motor vehicle collisions.
Plast Reconstr Surg 2001 Aug;108(2):328-31

- Giuliani G., Moro A., Casini V., Proietti P.L.
Utilizzazione dei mesh in titanio per la ricostruzione del pavimento orbitario
Riv. Ital. Chir. Maxillofacciale, 5, 25, 1994

- Goh SH, Low BY.
Radiologic screening for midfacial fractures: a single 30-degree occipitomenal view is enough.
J Trauma 2002 Apr;52(4):688-92
- Grabb and Smith's
Plastic Surgery. Fourth Edition
Little, Brown and Co., Boston, 1991
- Greco M., Perrotta R., Guerra M., Liardo G., Vitagliano T.
Diagnostica e criteri di trattamento moderno della traumatologia della faccia.
Atti VI Congress of Italian and American Plastic Surgeons, Taormina (ME) 10-20 Giugno 1998
- Greco M., Scrimali L., Micali G.
Valutazione clinica e trattamento chirurgico su 140 casi di fratture del complesso orbito-malare-zigomatico
Atti 51° congresso Nazionale SICPRE; 73, Verona 19-21 Sett. 2002
- Guerra MF, Perez JS, Rodriguez-Campo FJ, Gias LN.
Reconstruction of orbital fractures with dehydrated human dura mater.
J Oral Maxillofac Surg 2000 Dec;58(12):1361-6; discussion 1366-7
Comment in: J Oral Maxillofac Surg. 2001 May;59(5):595.
- Hackl W, Hausberger K, Sailer R, Ulmer H, Gassner R.
Prevalence of cervical spine injuries in patients with facial trauma.
Oral Surg Oral Med Oral Pathol Oral Radiol Endod 2001 Oct;92(4):370-6
- Hadjigeorgiev G, Kavlakov P.
Computed tomography evaluation and three-dimensional reconstruction of facial trauma.
Folia Med(Plovdiv)1997;39(4):37-43
- Haller JR.
Trauma to the salivary glands.
Otolaryngol Clin North Am 1999 Oct;32(5):907-18

- Hobar P.C.
Methods of rigid fixation
Clin.Plast.Surg., 19(1): 31-9, Jan. 1992

- Hollier L, Grantcharova EP, Kattash M.
Facial gunshot wounds: a 4-year experience.
J Oral Maxillofac Surg 2001 Mar;59(3):277-82

- Hussain K., Wijetunge D.B., Grubnic S., Jackson I.T.
A comprehensive analysis of craniofacial trauma
J.Trauma 36(1): 34-47, Jan. 1994
- Iannetti G., D'Arco F.
The use of lyophilized dura in reconstruction of the orbital floor
Maxillo Fac. Surg., 5, 58, 1977

- Kelly K.J., Manson P. N., Vander Kolck C. A., Markowitz B.L., Dunham C.M.
Sequencing Le Fort fracture treatment (Organization of treatment for a panfacial fracture)
Craniofac. Surg., 1(4) : 168-78, Oct. 1990

- Komisar A.
The functional result of mandibular reconstruction
Laryngoscope, 100(4) : 364-74, Apr.1990

- Koumura F., Konsolaki E. Zachariades N.
Work-related injuries in the maxillo facial region
Hell. Period. Stomat. Gniathopathoprosopike. Cheir. 5(3): 109-11, Sep. 1990

- Krimmel M, Cornelius CP, Stojadinovic S, Hoffmann J, Reinert S.
Wooden foreign bodies in facial injury: a radiological pitfall.
Int J Oral Maxillofac Surg 2001 Oct;30(5):445-7

- Kromminga R., Henprich A.
Midfacial and mandibular body fractures in children and adolescent
Dtsch. Zahnärztl. Z. 45(12): 812-4, Dec. 1990
- Lackmann G.M., Isselstein G., Tollner U., Draf W.
Facial injuries caused by dog bites in childhood. Clinical Staging, therapy and prevention
Monatsschr Kinderheilkd 138(11): 742-748, Nov. 1990
- Laine F.J., Conway W.F., Laskin D.M.
Radiology of maxillofacial trauma
Curr. Probl. Diagn. Radiol. 22(4): 145-88, Jul.-Aug. 1993
- Lindsey JT.
Lacrimal duct injuries revisited: a retrospective review of six patients.
Ann Plast Surg 2000 Feb;44(2):167-72
- Litzuka T., Lidqvist C.
Sensory disturbances associated with rigid internal fixation of mandibular fractures
J. Oral. Maxillofac. Surg. 49(12): 1264-8, Dec 1991
- Luce E.A., Vasconez H.C., Young A.B.
Maxillofacial trauma
Ky. Med. Assoc. 88(1). 21-28, Jan. 1990
- Maillard G.F., Claver P.R.
Aesthetic units in skin grafting of the face
Ann. Plast. Surg., 26(4):347-52, Apr. 1991
- Marciani R.D., Gonty A.A.
Principles of management of complex craniofacial trauma
J. Oral Maxillofacial Surg., 51(5): 535-42, May 1993

- Mast G., Ehrenfeld M., Donath K. Schwenzer N.
Developmental Disorders of the permanent dentition following fractures of the visceral cranium during the growth period. Incidence and morphological findings
Dtsch. Zahnarzti. Z. 45(12):817-9, Dic. 1990

- May M, Schaitkin BM.
History of facial nerve surgery.
Facial Plast Surg 2000;16(4):301-7

- Mc Cann PJ, Brocklebank LM, Ayoub AF.
Assessment of zygomatico-orbital complex fractures using ultrasonography.
Br J Oral Maxillofac Surg 2000 Oct;38(5):525-9

- Mc Carthy J.C.
Plastic Surgery. Vol.2-3-4
Saunders Co.Philadelphia, 1990

- Mc Gregor J.C.
Soft tissue facial injuries in sport (excluding the eye)
Coll. Surg. Edinb. 39(2): 76-82, Apr. 1994

- Meyer C., Wilk A., Rosenstiel M., Rodier-bruant C., Mucko V., Klinkert A.
The value of 3-dimensional computed tomography in the preoperative evaluation of mandibular condyle fractures
Rev.Stomatol.Chir.Maxillofac. 96(5): 304-9, 1995

- Micali G., Siragò P., Stagno D'Alcontres F.
Compromissione delle strutture maxillo facciali nella traumatologia della strada
Clin. Eur. Ann. XXI, 4, 1982

- Micali G., Siragò P.
Fratture dell'orbita: semeiologia clinica e strumentale, criteri di trattamento
Aggiornamento di Chirurgia Plastica Orbito Palpebrale

- Micali G., Siragò P.
Le fratture del pavimento orbitario
Atti XXXVIII Congr. Naz. Soc. It. Chir. Plast., Messina 21-23 Settembre 1989

- Micali G., Siragò P.
Traumatologia della faccia. Note di chirurgia ricostruttiva
Atti IV Congr. Naz. SIFIPAC
XVIII Congr. Naz. SICU, 166-171, Napoli 7-9 Dicembre 1989

- Mohan B, Singh KP.
Bilateral subcutaneous emphysema of the orbits following nose blowing.
J Laryngol Otol 2001 Apr;115(4):319-20

- Nicholoff TJ Jr, Del Castillo CB, Velmonte MX.
Reconstructive surgery for complex midface trauma using titanium miniplates: Le Fort I fracture of the maxilla, zygomatico-maxillary complex fracture and nasomaxillary complex fracture, resulting from a motor vehicle accident.
J Philipp Dent Assoc 1998 Dec-1999 Feb;50(3):5-13

- Oikarinen K.S., Raustia A.M., Lahti J.
Signs and symptoms of TMJ dysfunction in patients with mandibular condyle fractures
Cranio. 9(1): 58-62, Jan.1991

- Oji-C
Maxillofacial injuries (letter)
Plast.Reconstr.Surg. 97(4): 866-8 Apr. 1996

- Olin M.
Components of complex TM disorders
Cranio. 4(3):193-6 Summer 1990

- Parker M.W.
A dynamic model of etiology in temporomandibular disorders
J.Am.Dent. Assoc.120(3):283-90 Marz. 1990

- Pearl R.M.
Treatment of enophthalmos
Clin.Plast.Surg., 19(1): 99-111, Jan. 1992

- Pinkham J.R., Kohn D.W.
Epidemiology and prediction of sports related traumatic injuries
Dent.Clin.North Am. 35(4): 609-26, Oct. 1991

- Prokop D., Boeckler H.H.
Morbidity Analysis of 1484 facial bone fractures between 1968 and 1987
Dtsch.Z.Mund. Kiefer. Gesichtschir. 14(4): 287-92, Jul-Aug.1990

- Rasse M., Schober C., Piehslinger E., Scholz R., Hollmann K.
Intra and extra capsular condyle fractures in the growth period. Therapy, clinical course complications
Dtsch. Zahnartzi. Z. 46(1): 49-51, Jan. 1991

- Rix. L., Stevenson A.R., Punnia-Moorthy A.
An analysis of 80 cases of mandibular fractures treated with osteosynthesis
Int.J.Oral Maxillofac.Surg.,20(6): 337-41, Dec. 1991

- Rodgers S.F., Moenning J.E., bussard D.A., Garrison B.T., Lapp T.H., Dickey J.
Utilization of 3-d computer tomographs in oral surgey
Indiana Dent. Assoc. 72(2): 16-20, Mar.-Apr. 1993

- Russell J.L., Davidson M.J., Daly B.D., Corrigan A.M.
Computed Tomography in the diagnosis of maxillo facial trauma

- Salaverry M.A.
Facial paralysis: 40 years of clinical experience
Rev. Laryngol.Otol.Rhinol.Bord.111(5):423-6, 1990

- Schmitz H.J., Tolxdorff T., Jovanovic S., Honsbrok J.
Possible application of a method for 3D reconstruction of CT Image data. OP Planing finishing of individual alloplastic implants for replacement of cranial maxillofacial bone structures
Dtsch.Z. Mund Kif Gesichtschir. 14(4):281-6, Jul-Aug.1990

- Scholz F., Scholz R., Millesi W, Aigner G., Hollmann
Midfacial and mandibular fractures during the growth period
Dtsch. Zahnarzte Z.45(12):815-6,Dic.1990

- Schutz P.
Injuries of the facial skeleton in children
Prakt. Zahn.Lek. 38(9): 270-6, Sep.1990
Br.J.Oral. Maxillofac. Surg. 28(5): 287-292, Oct.1990

- Sindet Pedersen S., Jensen J.
Use of titanium osteosynthesis in the maxillofacial traumatology and orthognatic Surgery
Tandlaegebladet, 94(16): Nov. 1990

- Stricker M., Gola R.
Chirurgia plastica riparativa ed estetica delle palpebre e dei loro annessi
Masson Ed., Milano, 1994

- Strong EB, Sykes JM.
Zygoma complex fractures.
Facial Plast Surg 1998;14(1):105-15

- Sugar A.W., Kuriakose M., Walshaw N.D.
Titanium mesh in orbital wall reconstruction
Int.J.Oral Maxillofac., 21(3), 140-4, Jun. 1992

- Taher A. A.
Lower third facial injuries: management and complications
J.Craniofac.Surg., 3(2): 90-100, Sep. 1999
- Thaller S.R., Beal S.L.
Maxillofacial trauma a potentially fatal injury
Ann.Plast.Surg. 27(3): 281-3, Sep. 1991
- Teichgraeber J.F., Rapport N.H., Harris J. H. Jr.
The radiology of upper airway obstruction in maxillofacial trauma
Ann.Plast.Surg. 27(2): 103-9, Aug. 1991
- Weisman R.A., Savino P.J.
Management of patients with facial trauma and associated ocular/orbital injuries
Otolaryngol. Clin. North Am. 24(1): 37-57, Feb. 1991
- Westemark A., Jensen J., Sindet Pedersen S.
Zygomatic fractures and infraorbital nerve disturbances. Miniplate osteosynthesis vs. other treatment modalities
Oral Surg. Oral Diagn., 3: 27-30, 1992
- Wiens J. P.
Acquired maxillo facial defects from motor vehicle accidents: statistics and prosthodontic considerations
Prosthet. Dent. 63 (2) : 172-181, feb.1990
- Wiltfang J., Halling F., Merten H.A., Luhr H. G.
Mandibular condyle fractures in childhood: effects on growth and function
Dtsch. Zahnartz.Z. 46(1): 54-56 Jan. 1991
- Zee CS, Go JL.
CT of head trauma.
Neuroimaging Clin N Am 1998 Aug;8(3):525-3